Un caso de neumonia atipica producida por un virus del tipo ornitosis

por B. Schuff *, A. M. Vilches y A. S. Parodi **

La interesante comprobación suerológica de un caso de ornitosis, nos inclina a publicar esta historia clínica. Su relato tiene el interés de reforzar una casuística muy pobre entre nosotros. La circunstancia de poderse hacer el diagnóstico seguro aún en forma retrospectiva, implica una condición favorable para el deslinde no sólo de casos actuales, sino también pretéritos. Finalmente las posibilidades terapéuticas que el uso de la penicilina tiene en la afección relatada, encarece su conocimiento.

La sintomatología y características epidemiológicas de esta enfermedad han sido descritas con mayores detalles en nuestro trabajo sobre enfermedades producidas por virus respiratorios (*).

HISTORIA CLÍNICA

P. B., ruso, 49 años. — Trabaja con aves de corral en un puesto de mercado desde hace diez años.

Antecedentes. — Hace seis años, episodio que transcurrió con fiebre alta, durante cerca de 20 días hasta desaparecer; refiere el enfermo que en ningún momento de esa enfermedad la medicación resultó ser efectiva.

Enfermedad actual. — El 2 de diciembre pasado, en pleno bienestar, se siente bruscamente afiebrado, sin dolor ni postración. La fiebre es moderada durante la primera semana ofreciendo remisiones matutinas para hacerse luego continua y más elevada. Visto por uno de nosotros el día 11 se halla el enfermo en las siguientes

* Perteneciente al servicio del Pabellón Olivera, Hospital Rawson.
** De la Sección Virus del Instituto Bacteriológico "Dr. Carlos G. Malbrán" de la Dirección Nacional de Salud Pública. Estos estudios fueron subvencionados en parte por una donación de la International Health División de la Fundación Rockefeller.

Presentado en la reunión de comunicaciones del 31 de octubre de 1944.

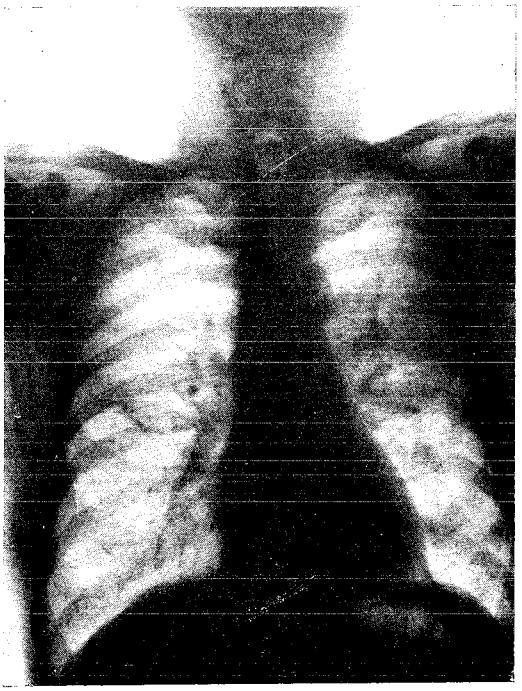

Radiografía que muestra la sombra en abanico, llegando hasta la periferia pulmonar (tipo 2 en la clasificación de Smiley).

condiciones: intensa depresión psíquica, que en dos ocasiones llega a tentativas de suicidio; insomnio que no cede a las medicaciones habituales; deshidratación extrema; fiebre elevada con escasa variación diaria, persistiendo hasta el 30 del mes, en que comienza a descender en lisis: gran rubicundez facial; angina roja petequial; discreta disfonía. Examen del tórax: tiraje y taquipnea; en campo pulmonar izquierdo: hipofonesis, soplo brónquico, estertores subcrepitantes de medianas burbujas; expectoración muy escasa, difícil, transparente, no sanguinolenta. Se registró invariablemente un pulso hipotenso, regular, de 110 de frecuencia. La auscultación del corazón señaló un soplo sistólico mitral. P. Sistólica: 120 mms.; diastólica: 80 mms. Examen del abdomen: muy poco móvil con la respiración; meteorismo y constipación desde el comienzo de la enfermedad.

Una radiografía del tórax obtenida el 15 del mes, reveló una infiltración de límites indefinidos, que desde el hilio izquierdo se irradia en abanico hasta la periferia del pulmón abarcando parte de ambos lóbulos. Se trata de una opacidad algodonosa, no homogénea (ver radiografía adjunta). Radiogramas efectuados 8 y 14 días después, encontraron total borramiento de las lesiones.

El 17 del mismo mes es requerida una consulta con el Dr. E. Dassen, quien indica la necesidad de efectuar las pruebas sueroló-gicas correspondientes para descartar la ornitosis, sospechosa especialmente en vista de la ocupación del paciente.

Los exámenes de laboratorio no revelaron sino: eritrosedimentación alta en los comienzos, que fué disminuyendo paralelamente a la regresión del resto de la sintomatología, y en la fórmula blanca una discreta leucocitosis con linfopenia absoluta y relativa. A los 20 días de enfermedad se estableció una anemia de tipo microcítico.

Evolución. — A los 28 días del comienzo del cuadro, la fiebre desciende en lisis, mejora notablemente y subjetivamente el enfermo, disminuye la eritrosedimentación, y el paciente es considerado clínicamente curado a los 40 días de haber iniciado su afección.

En lo que al tratamiento se refiere, el resultado de la sulfamidoterapia fué absolutamente nulo. Sólo se mantuvo el sintomático y estimulante general. La anemia fué rápidamente yugulada por la ferroterapia. Razones obvias impidieron ensayar la penicilina, cuyos resultados parecen ser positivos.

Epidemiología. — El paciente trabaja desde hace diez años en un puesto de mercado dedicado a la venta de aves. Tiene a su cargo el sacrificio, desplume y venta de gallinas, palomas, patos, pavos y gansos. El enfermo niega todo contacto con psitácidos.

Diagnóstico de laboratorio. — El suero del enfermo tomado el 10º día de enfermedad presentaba anticuerpos fijadores del complemento frente a los virus del grupo psitacosis-ornitosis-linfogranuloma venéreo.

CONCLUSIONES

Los caracteres clínicos y radiológicos del proceso infeccioso, los antecedentes epidemiológicos y la positividad de la prueba suerológica de fijación de complemento permiten concluir que la enfermedad padecida por P. B. fué una ornitosis.

Bibliografía

* A. S. PARODI; A. M. VILCHES. — *Rev. Inst. Bact. "Dr. Carlos G. Malbrán"*, 19144.