MANIFESTACIONES CUTANEOMUCOSAS DE LA HISTOPLASMOSIS

Por P. NEGRONI

MANIFESTACIONES CUTÁNEOMUCOSAS. — Si a los 71 casos de la bibliografía mundial, examinados por Parsons y Zarafonetis en 1945, agregamos 6 nuevas observaciones argentinas, obtenemos un total de 77 casos, 36 de los cuales (46,75 %) presentaron manifestaciones cutáneomucosas, la mayoría en adultos de más de 20 años de edad, 29/36 casos.

Las manifestaciones cutáneas pueden ser: a) dermoepidérmicas o b) subcutáneas.

a) *Dermoepidérmicas:* la púrpura, hemorragias petequiales diseminadas en abdomen y tórax, manchas hemorrágicas en las mucosas (paladar blando) y serosas (pleura visceral) son las más comunmente observadas en los niños y como manifestaciones finales de la enfermedad. También se han registrado lesiones costrosas, vesiculares, pustulosas, escamosas y gangrenosas. Estas erupciones están distribuídas en todo el cuerpo y son monoformas.

En los adultos se han observado, con más frecuencia, lesiones ulcerosas y papulosas.

b) *Subcutáneas:* Se conoce la observación de Derry y colaboradores (1942) en la que el paciente, un soldado de 30 años de edad, que había estado en la India y en el Sudán, presentó un absceso submentoniano, además de fiebre, tos, hepato y esplenomegalia.

Las mucosas y semimucosas son también frecuentemente atacadas en los adultos asociadas, a veces, a las lesiones cutáneas.

La boca y nariz presentaron lesiones en 19/36 veces.

La *mucosa laringea* es otro de los sitios atacados preferentemente en el adulto. La epiglotis se presenta engrosada, recubierta de granulaciones de aspecto blanquecino por la secreción catarral acumulada.

Presentado para publicar el 9 de mayo de 1950

OBSERVACIONES ARGENTINAS

La primera observación sudamericana (la décima de la bibliografía mundial) fué registrada por Negroni en agosto de 1934 (26). Se trataba de un paciente examinado por el Dr. J. Pessano que presentaba lesiones úlcerovegetantes en el velo del paladar y en la nariz muriendo, más tarde, a consecuencias de transtornos cardiovasculares.

La 2ª observación argentina fué publicada por Baliña, Negroni, Bosq y Herrera (28) D.V. de 33 años, procedente de Chacabuco (Provincia de Buenos Aires) con lesiones ulcerosas en la piel y granulosas en la laringe, murió en caquexia. El diagnóstico se estableció por Negroni en vida del paciente, confirmándose por la obtención de los cultivos (cepa Nº 922).

La 3ª observación fué publicada por Baliña, Herrera, Bosq y Negroni (29) el paciente R. M., de 49 años, había presentado lesiones ulcerosas en la nariz con destrucción del tabique nasal y ulcerovegetantes en la boca; había llegado a curar aparentemente mediante el tratamiento con sulfamidas y vacunoterapia específica, pero murió más tarde con un cuadro de obstrucción intestinal.

La 4ª observación fué publicada por Negroni y Negri en 1946 (30) H. B. italiano de 53 años de edad con 15 de residencia en Buenos Aires, presentó una úlcera de la boca con adenopatía satélite. El diagnóstico de histoplasmosis fué confirmado por la obtención de los cultivos (cepa Nº 922, 1). Este paciente curó con el tratamiento sulfonamínico (sulfamerazina 4 gr. diarios) asociado a la vacunoterapia específica.

La 5ª observación argentina fué publicada por Ferradás, Bonfiglioli y Fayt. M. L., español, de 43 años, con 8 de residencia en el país, presentó lesiones ulcerosas en la boca de la cual curó por la terapéutica que he preconizado y ensayado con todo éxito por primera vez.

La 6ª observación se trataba de un adulto. E. R. A., examinado en colaboración con los Drs. Roccatagliata y Belou, A. P., el 5 de marzo de 1948, que presentaba lesiones bucales y laríngeas cuyo diagnóstico de histoplasmosis fué confirmado por la obtención de los cultivos (cepa Nº 922,4) y cuyo aspecto micromorfológico se ilustra en la figura Nº 2.

La 7ª observación fué publicada por Di Pietro y sus colaboradores (18) J. J., italiano, de 62 años, con 45 de

residencia en la Argentina, presentó una ulceración en el dorso de la lengua cuyo examen histopatológico permitió hacer el diagnóstico de histoplasmosis. No se obtuvieron cultivos.

La 8ª observación fué comunicada, recientemente, por los Drs. Brachetto Brian y Ugazio. El paciente P. M., de 53 años, tuberculoso pulmonar presentaba una lesión ulcerosa en la lengua cuyo estudio microscópico reveló la presencia de *Histoplasma capsulatum* que no fué posible cultivar. Esta lesión cicatrizó rápidamente con el tratamiento que he aconsejado, asociado al shock con vitamina D (método de Charpy). El 9º caso fué individualizado por Negroni en el servicio del profesor Dr. M. Quiroga y será motivo de una publicación detallada. Se trata de un sujeto J. C., de 50 años, cuya enfermedad había comenzado con disfonia progresiva que mejoraba en el verano presentando, luego, úlceras en el escroto, periné y espacio interdigital del pie, así como granulaciones en la laringe. El diagnóstico fué confirmado por los cultivos (cepa Nº 922,5) y curó con el tratamiento sulfonamídico asociado a la vacunoterapia específica.

BIBLIOGRAFÍA

1. DARLING, S. T. — *Arch. Int. Med.*, 1908 *2*, 107; *J. Exp. Med.* 1909, *11*, 515.
2. MELENEY, HL E. — *Amer. J. Trop. Med.* 1940, *20*, 603.
3. REDAELLI, P. E CIFERRI, R. — *Le granulomatosi fungine etc.* S. E. S., Firenze, 1942.
4. PARSONS R. J. AND ZARAFONETIS, C. J. D. — *Arch. Int. Med.* 1945, *75*, 1.
5 ZIEGLER, E. E. — *Ann. Int. Med.*, 1946, *74*, 1073.
6. IAMS, A. M., TENEN, M. M. AND FLANAGAN, H. F. — *Amer. J. Dis. Children*, 1945, *70*, 229.
8. EMMONS, C. W. — *Trans. New York Acc. Sc.*, 1949, *2*, 248.
9. SMITH, C. E. — *California Med.*, 1947, *67*, Nº 3.
10. SIMSON, F. W. AND BARNETSON, J. — *J. Path. & Bact.*, 1942, *54*, 299.
11. PERRIN, T. G. Y MARTINEZ BAEZ, M. — *Rev. Inst. Sal. y Enf.* Trop., 1943, *4*, 79.
12. GAST GALVIS, A. — *Boletín Clínico* (Antioqqía-Colombia), 1947, *9*, 169.
13. WOODRUFF, E. y CASTELLANOS, L. — *Rev. Mexicana de Tuberc.* 1945, *7*, 215.
14. BRICEÑO MAAZ, T. — *Rev. Policl. Caracas*, 1943, *12*, 238.
15. CASAS CARNICERO, J. Y VELASCO ALONSO, R. — *Gaceta Médica Española*, 1945, *19*, 344.



Figura Nº 1

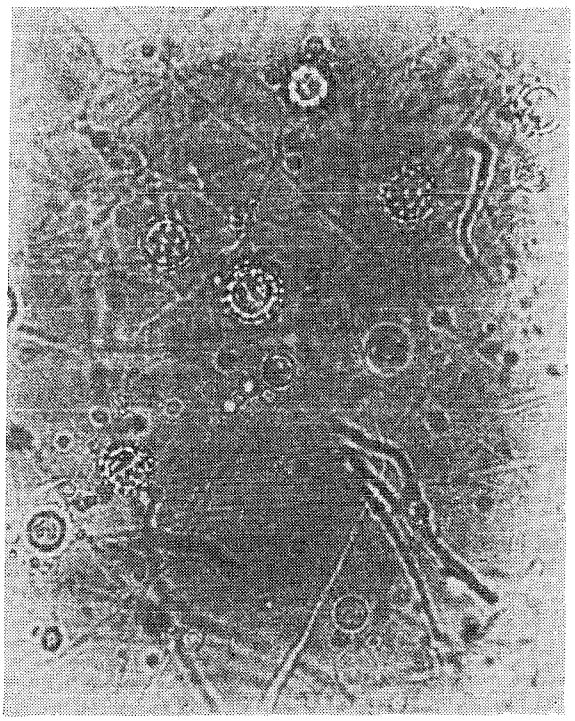

Figura Nº 2

16. CATANEI, A. ET KERVRAN, P. — *Arch. Inst. Pasteur Algérie*, 1945, *23*, 169.
17. SAGLAM, T. — *Schweiz. Med. Woch.*, 1946, *76*, 1153.
18. DI PIETRO, A., NIÑO, F. L., Y COSTA, L. P. — *Arch. Soc. Anat. Normal y Patol.*, 1947, *9*, 163.
19. FERRADAS, J. B., BONFIGLIOLI, H. Y FAYT, N. — *Arch. Arg. Tisiol.*, 1947, *23*, 1.
20. AGRESS, H. AND GRAY, S. H. — *Am. J. Dis. Children*, 1939, *57*, 573.
21. CURTISS, A. C. AND CAWLEY, E. P. — *J. Urol.*, 1947, *57*, 781.
22. DUARTE, E. — *Mem. Inst. Oswaldo Cruz*, 1945, *43*, 457.
23. PARA, M. — *Am. J. Trop. Med.*, 1946, *26*, 273.
24. ALMEIDA, F. E LACAZ, C. DA SILVA. — *An. Fac. Med. Univ. Sao Paulo*, 1941, *17*, 561.
25. BUNNELL, I. L. AND FURCOLOW, M. L. — *Public Health Rep.*, 1948, *63*, 299.
26. NEGRONI, P. — *Rev. Inst. Bacteriológico*. 1940, *9*, 239.
27. NEGRONI, P. — *Histoplasmosis de Darling*. Tesis profesorado Méd., 1940.
28. BALIÑA, P. L., NEGRONI, P., BOSQ, P. Y NEGRONI P. — *Rev. Arg. Dermatosif.*, 1943, *27*, 453.
30. NEGRONI, P. Y NEGRI, T. — *Rev. Arg. Dermatosif.*, 1946, *30*, 212.
31. NEGRONI, P. — *Rev. Asoc. Med. Arg.*, 1947, *61*, 337.