DEPARTAMENTO NACIONAL DE HIGIENE

REVISTA

DEL

INSTITUTO BACTERIOLOGICO

DIRECTOR

R. KRAUS

REDACTORES: J. Bacigalupo, B. Barbará, M. V. Carbonell, B. A. Houssay, A. H. Roffo, A. Sordelli, L. Uriarte, R. Wernicke.



Nº 140

VOL. II Octubre de 1919 NÚM. 3

BUENOS AIRES

Carcino-sarcoma del ovario de rata blanca

Por el doctor A. H. ROFFO

Entre los tumores malignos espontáneos que se han desarrollado en las ratas blancas, el que motiva esta nota lo encuentro especialmente interesante, no sólo porque se trata de un tumor de estructura histológica compleja y que no ha sido descripto en estos animales, sino también porque él presenta caracteres de semejanza con ciertos tumores ováricos humanos.

El animal que desarrolló esta neoplasia, pertenece a la familia de ratas en las que se han observado los otros tumores espontáneos, y de los cuales me he ocupado en diversos trabajos.

Además de la procedencia, este animal tenía también de común con aquellas, la edad, pues se trataba de una vieja rata de 23 meses que pesaba 165 gramos.

En la autopsia, se encuentra en la continuidad de la trompa izquierda, una masa neoplásica del tamaño de una nuez, habiendo desaparecido todo rastro de ovario. Este tumor, es de superficie mamelonada, en la cual se ven pequeños nódulos más blancos y duros. (Véase Lámina I).

Seccionada la neoplasia, aparece una cavidad llena aproximadamente en su mitad, de un líquido seroso, opalescente. La pared, que es de tejido conjuntivo compacto, presenta un engrosamiento en la porción próxima a la trompa, formado por pequeños quistes y por numerosas prolongaciones papiliformes.

En el estudio microscópico de este tumor, se encuentran distintas regiones, separadas netamente entre sí por su estructura histológica. (Microfotografía núm. 1). Entre ellas y la que predomina, se caracteriza por una neoformación epitelial,—cisto adenoma papilífero,—estando constituída la porción quística, por una pared de tejido compacto, a células conjuntivas, dispuestas en capas concéntricas, con escasos vasos sanguíneos y en cuyo espesor hay grupos de celulas epiteliales: rudimentos de futuros quistes. (Microfotografías 2, 3 y 5). El epitelio que recubre esta pared está compuesto por una sola hilera de células cúbicas más o menos achatadas: fenómeno éste que está en relación con la presión del contenido. En este último, que está formado de mucina, se observan elementos epiteliales desprendidos a causa de este proceso degenerativo, (Microfotografía núm. 6).

De la pared del quiste, parten producciones papilares más o menos ramificadas, presentando sin embargo, en algunos sitios, únicamente formaciones microquísticas (Microfotografía núm. 7)

vecinas a otras, que se caracterizan por la proliferación atípica de su epitelio, que llena las cavidades y que le da el aspecto de un carcinoma, (Microfotografía núm. 8). Junto a estas últimas, se encuentran nódulos, completamente diferentes (microfotografía núm. 1), compuestos por un tejido sarcomatoso a pequeñas células redondas, con abundantes capilares sanguíneos de paredes unicelulares, (Microfotografía números 9 y 10).

*
* *

De la descripción que precede se desprende que se trata de un tumor formado por dos elementos de distinta categoría, que proliferan uno junto al otro, independientemente, pero constituyendo una sola neoplasia; colocándose por esta causa, entre los tumores mixtos, en el verdadero sentido de la palabra.

Estas formaciones raramente observadas, que presentan por un lado proliferación de tejido epitelial, y por el otro, elementos de origen mesodérmico como parénquima y no como estroma, han sido designadas como carcino sarcomas, y descriptos en la literatura humana en el riñón, útero, y, especialmente en el ovario.

Krukenberg, ha estudiado tumores de ovario de forma mixta carcino-sarcomatoso, y a los que denomina «fibro sarcomas mucus celular carcinomatodes», que tienen la particularidad de que los elementos epiteliales presentan una intensa degeneración mucosa.

Nuestra observación, presenta caracteres que lo relacionan con estas formaciones, especialmente, en lo que se refiere a la proliferación epitelial, y que en los tumores de Krukenberg ha sido puesta en duda por Stenberg. Este autor los clasifica entre los endoteliomas, dando como argumento la observación de un tumor primitivo del hueso, pero que en presencia de este caso no se puede dudar, y cuyas variaciones de forma y aún de función deben ser interpretadas como fenómenos de anaplasia.

CONCLUSIONES

Tumor espontáneo de ovario de rata blanca de tipo histológico mixto.

SCHLUSSFOLGERUNGEN

Spontaner Tumor des Ovariums der weissen Ratte von gemischtem histologischen Typus.

CONCLUSIONS

Tumeur spontané de l'ovaire du rat blanc, de type histologique mixte.

CONCLUSIONS

Spontanoeus tumor of white rat's ovary of mixed histological type.

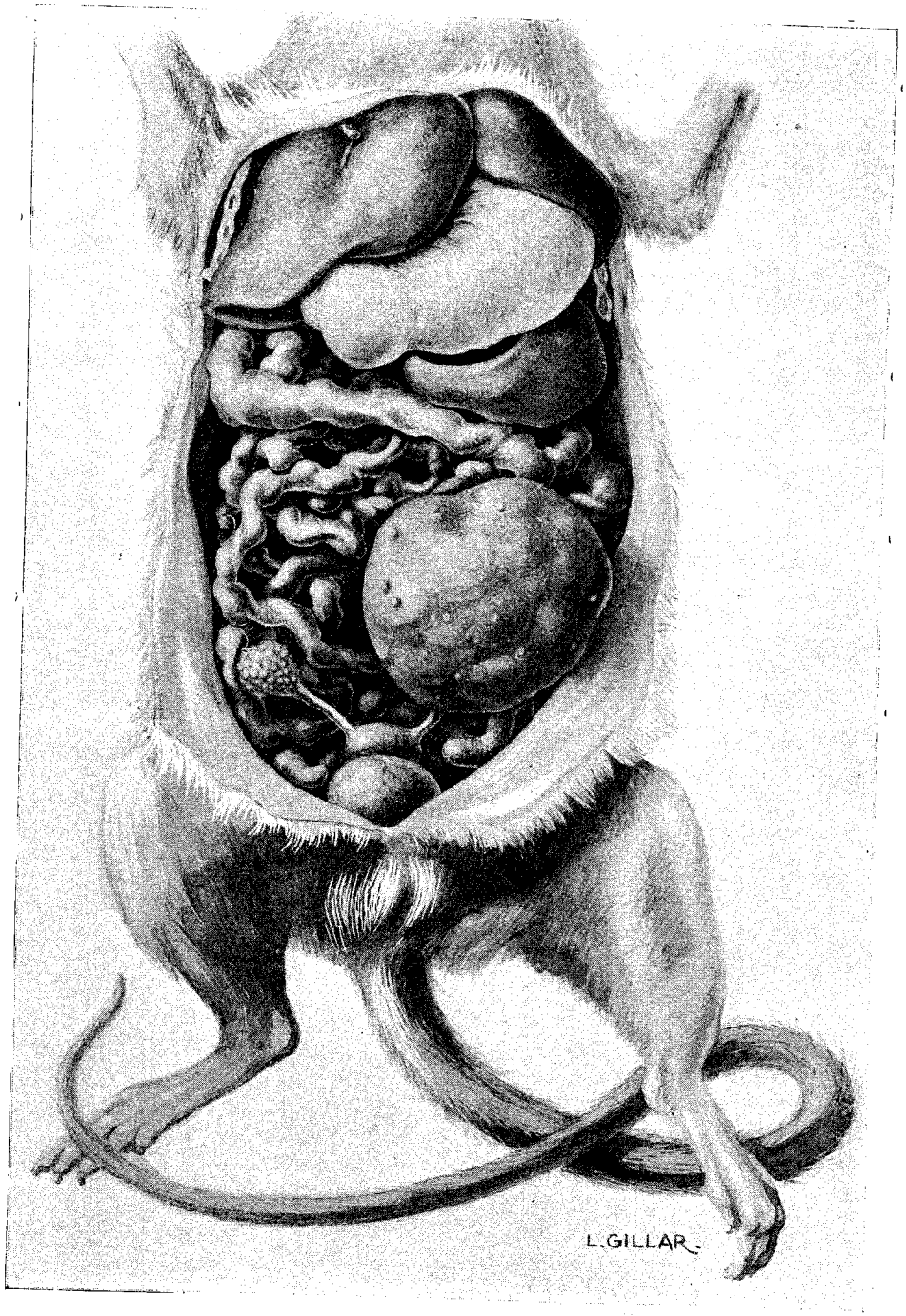

Lámina I

Microfotografía núm. 1. — Microf. 32. Observación de un corte de conjunto del tumor.

Microfotografía núm. 2.—Obj. Zeiss, ap. 8 m.m. d. foc. 0.45.
Pared papilífera de las cavidades.

Microfotografía núm. 3.—Obj. Zeiss, ap. 8 m.m.
d. foc. 0.45.
Tabicamiento de los quistes.

Microfotografía núm. 4.—Obj. Zeiss, ap. 8 m.m. d. foc. 0.60.
Brote externo de la cápsula.

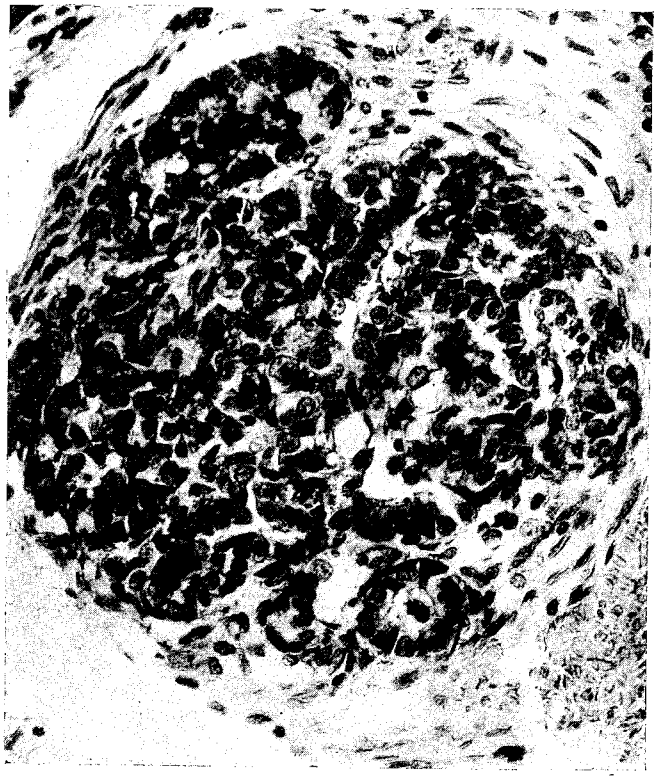

Microfotografia núm. 5.—Obj. Zeiss, ap. 4 m.m. d. foc. 0.50.
Nódulo epitelial en el espesor de la membrana.

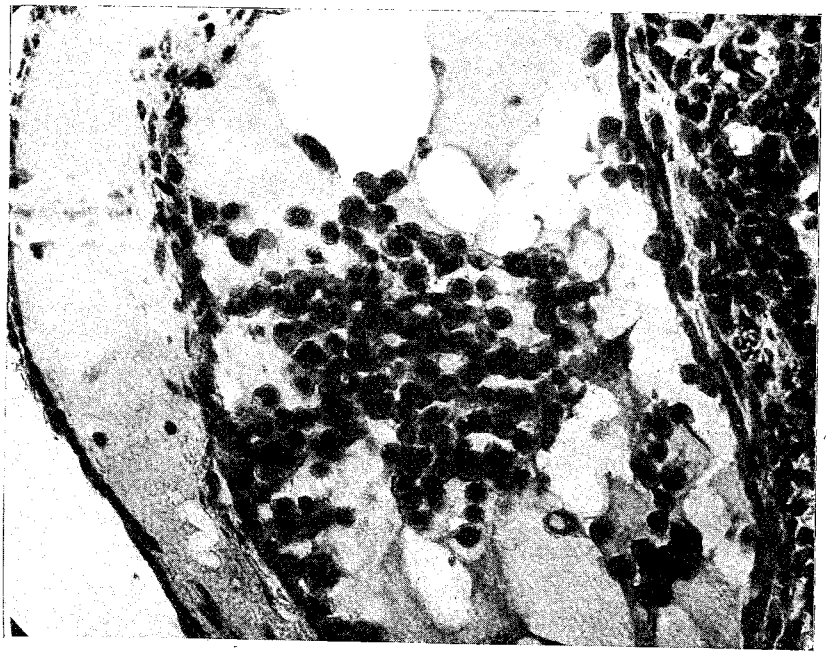

Microfotografía núm. 6.—Obj. Zeiss, ap. 4 m.m. d. foc. 0.60, ocul. proy. I.
Contenido de mucina de un quiste con células en degeneración.

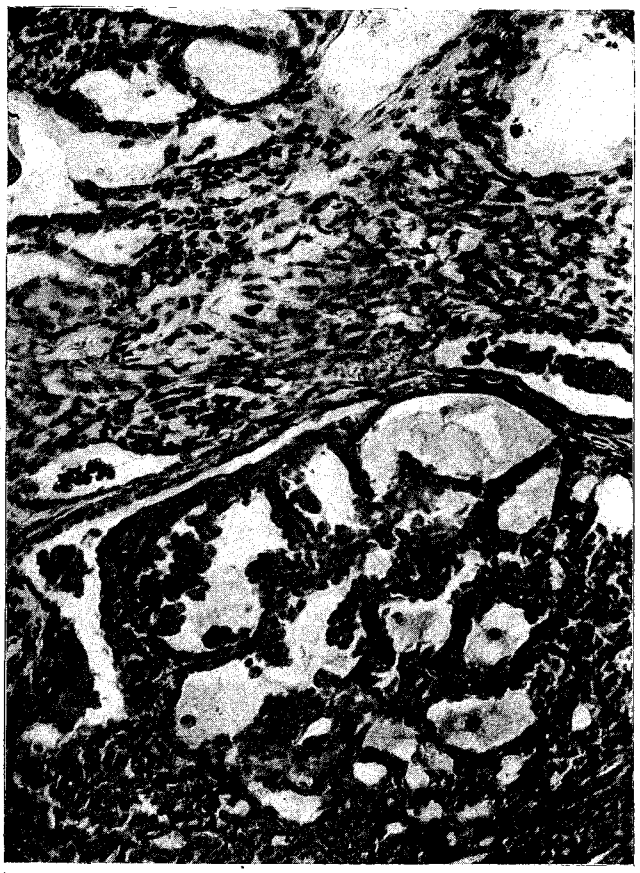

Microfotografía núm. 7. — Obj. Zeiss, ap. 8 m.m. d. foc. 0.40, ocul. proy. II.
Formaciones microquísticas.

Microfotografía núm. 8.—Obj. Zeiss, ap. 4 m.m. d. foc. 0.40 ocul. proy. II.
Crecimiento atípico en las cavidades.

Microfotografía núm. 9. — Obj. Zeiss, ap. 8 m.m. d. foc. 0.50, ocul. proy. II.
Al lado de una neoformación glandular se ve una zona de tejido de células redondas, pequeñas, con capilares sanguíneos.

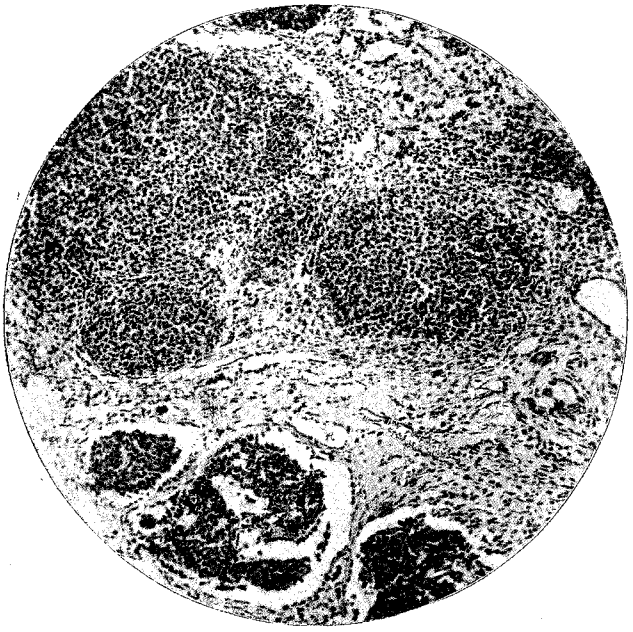

Microfotografía núm. 10.—Obj. Zeiss. ap. 8 m.m. d. foc. 0.40 ocul. proy. I.
Zona en la cápsula de pequeños nódulos formados por células redondas.

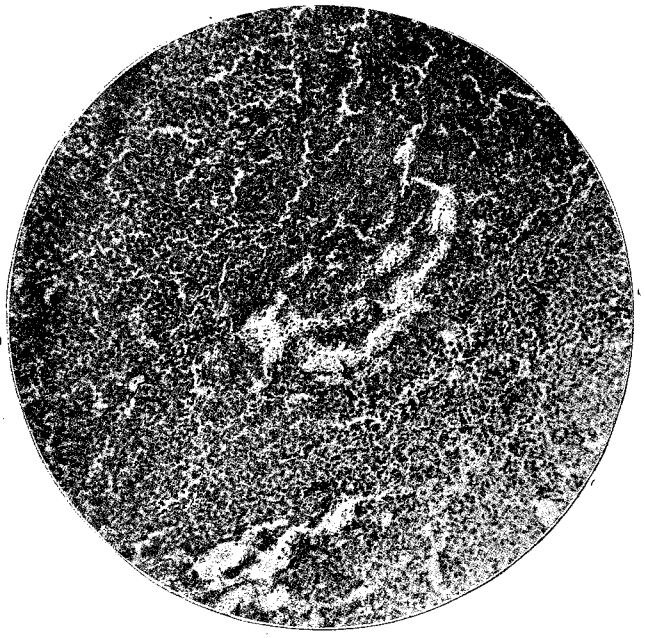

Microfotografía núm. 11.—Obj. Zeiss, ap. 8 m.m.
d. foc. 0.40 ocul. proy. I.
Zona de aspecto sarcomatoso.