

ENVENENAMIENTO POR ARAÑAS DEL GENERO *LOXOSCELES*ADOLFO R. DE ROODT¹, OSCAR D. SALOMÓN², SUSANA C. LLOVERAS³, TOMÁS A. ORDUNA³

¹Instituto Nacional de Producción de Biológicos; ²Centro Nacional de Diagnóstico e Investigación en Endemoepidemias, ANLIS Dr. Carlos G. Malbrán; ³Centro Municipal de Patología Regional Argentina y Medicina Tropical (CEMPRA-MT), Hospital de Enfermedades Infecciosas Francisco J. Muñiz, Buenos Aires

Resumen A pesar de la gran cantidad de especies de arañas conocidas en el mundo, solo unas pocas son capaces de producir cuadros severos de envenenamiento en el hombre. En Argentina poseemos tres de los cuatro géneros de arañas considerados peligrosos para el ser humano. De éstas, *Latrodectus* («viuda negra») en general se encuentra en ámbitos rurales, *Phoneutria* («armadeira») se encuentra limitada a pequeñas regiones, mientras que *Loxosceles* puede hallarse prácticamente en todo el país. Los accidentes por *Loxosceles* en la Argentina ocupan el segundo lugar entre los accidentes por arañas y representan el 4% del total de accidentes por animales venenosos. Su picadura siempre es accidental y puede dar lugar a una necrosis local muy extensa con formación de úlceras de difícil cicatrización y, en ocasiones, produce lesiones deformantes que requieren reparación quirúrgica. En un porcentaje de picados se presentan hemólisis intravascular, coagulación intravascular diseminada e insuficiencia renal, que pueden conducir a la muerte. A pesar de los numerosos estudios sobre el veneno de estas arañas, el cuadro fisiopatológico provocado por los componentes del veneno no está del todo dilucidado ni existen criterios unánimes respecto a los mejores esquemas terapéuticos para tratar los cuadros de envenenamiento. En esta revisión brindamos datos biológicos y epidemiológicos de estas arañas en la Argentina así como datos sobre la composición de su veneno y del posible papel que cumplen algunos de estos componentes en la fisiopatología de estos cuadros. Con esta revisión se brindan algunos elementos para comprender mejor la evolución de los envenenamientos y para actuar de manera adecuada en el tratamiento y la prevención de los accidentes por la picadura de estas arañas y evitar las complicaciones que ésta puede causar.

Palabras clave: arañas, *Loxosceles*, envenenamiento, tratamiento, veneno, epidemiología

Abstract *Poisoning by spiders of Loxosceles genus.* Despite the great number of spiders in the world, only a small group of them is capable of producing death in humans. In Argentina, there are only three of the four genera of spiders considered of high risk to humans: *Latrodectus* is present in rural areas, *Phoneutria* is restricted to small regions while *Loxosceles* is distributed throughout the country. Accidents by *Loxosceles* represent around 4% of the total number produced by venomous animals in Argentina. The bite is accidental and may produce considerable local necrosis with scar formation and ulcers of slow and difficult healing that may require surgical repair. Some bitten people may suffer from intravascular hemolysis, disseminated coagulation and acute renal insufficiency leading to death. Despite the great number of studies performed on *Loxosceles* venoms, at present, the physiopathological course of poisoning is not clear and there is not common criteria for its treatment. In this review, biological and epidemiological data of this spider are described as well as the venom composition and the possible participation of its components in the poisoning. These data provide biological and biochemical tools to understand the course of poisoning and to have better criteria for the treatment and prevention of these accidents and their complications.

Key Words: spiders, *Loxosceles*, envenomation, treatment, venom, epidemiology

Las arañas del género *Loxosceles* se encuentran dentro del reducido grupo de arañas capaces de producir la muerte al ser humano, y junto a las «viudas negras» (pertenecientes al Género *Latrodectus*) ocupan a nivel

nacional y mundial los primeros lugares en cuanto a cantidad de accidentes y peligrosidad.

Los accidentes producidos por arañas del Género *Loxosceles* pueden ser de diagnóstico difícil dado que en ocasiones la araña o su picadura pasan inadvertidas, la aparición de síntomas no es inmediata y algunos de los mismos son inespecíficos. Sin embargo, en la Argentina, estos accidentes ocupan el segundo lugar (cerca del 30%) de los accidentes producidos por arañas¹, y representan alrededor del 4% del total de accidentes producidos por animales venenosos.

Recibido: 18-V-2001

Aceptado: 20-IX-2001

Dirección Postal: Dr. Adolfo R. de Roodt, Areas Inv. y Des. / Serpentario, INPB - ANLIS Dr. Carlos G. Malbrán, Av. Vélez Sarsfield 563, 1281 Buenos Aires, Argentina.

Fax: (54-11) 4303-2492

e-mail: aderoodt@ba.net.

En América hay más de 50 especies del Género *Loxosceles*, distribuidas principalmente en las zonas tropicales y templadas. Se han adaptado a la vida en construcciones realizadas por el hombre por lo que se las puede hallar en intradomicilios en la totalidad del territorio continental argentino. Si existen las condiciones de hábitat adecuado estas arañas son capaces de colonizar nuevos sitios, siendo transportadas pasivamente en bultos u objetos acarreados por el mismo ser humano²⁻⁴. La picadura de las *Loxosceles* puede producir lesiones locales, con pérdida de tejido, llegando a requerirse cirugía reparadora⁴. En algunos casos se presentan lesiones sistémicas graves como hemólisis, coagulación intravascular diseminada (CID) e insuficiencia renal aguda (IRA), que pueden desencadenar coma y muerte⁵.

A pesar de los numerosos estudios realizados sobre el veneno de las arañas de este género y su modo de acción, no existe aún consenso en la literatura sobre el mecanismo fisiopatológico que se desarrolla en el envenenamiento. En este trabajo se presenta una actualización sobre la acción del veneno de *Loxosceles*, y sobre la participación de sus componentes en los procesos morbosos que produce su picadura. De la misma manera, con el objeto de mantener el alerta sobre este tipo de picaduras y su sintomatología, a fin de que se pueda ponderar el riesgo en cada caso particular, se presentan datos epidemiológicos actualizados de loxoscelismo en la Argentina, que serán analizados *in extenso* en una futura publicación.

Características generales de la araña y epidemiología

La «araña marrón», nombre común de las arañas del Género *Loxosceles* (Clase: *Arachnida*, Orden *Araneae*, Familia *Scytodidae*, Subfamilia *Loxoscelinae*), es la araña de importancia sanitaria en Argentina con la que el ser humano tiene mayor riesgo de contacto y, conjuntamente con las arañas pertenecientes al Género *Latrodectus* («viuda negra») son consideradas a nivel mundial como las más peligrosas para el ser humano⁶. *Loxosceles (L.) laeta* (Nicolet, 1894) es la especie que se encontraría en toda la Argentina^{3, 8}. Generalmente habitan en el interior o cerca de las viviendas y esta tendencia aumenta en las zonas con climas lluviosos o fríos. De hecho, según el estudio de más de 400 historias clínicas de presuntos casos de loxoscelismo en la Argentina, más del 85% de los accidentes se producen en el domicilio o el peridomicilio (datos no publicados). Si bien es de hábitos lucífugos y sedentarios se la puede hallar en cualquier refugio oscuro, protegido, relativamente seco y aireado. Dentro de las viviendas es frecuente encontrarla detrás de cuadros o espejos, muebles cercanos a las paredes, debajo de muebles con patas o de

sanitarios, ropa sin movimiento frecuente o colgada de las paredes, desvanes, en cubre persianas, o entre las uniones de ladrillos. En el exterior del domicilio pueden hallarse en refugios no expuestos directamente al sol como orificios naturales de barrancos, grietas y paredes de galpones, bajo troncos de árboles y piedras, en cavernas, bajo pilas de leña o ladrillos, tejas u otros tipos de elementos dejados a la intemperie. La radiación directa de temperaturas excesivas o microambientes con alta humedad relativa afectan su supervivencia, aunque hay especies que pueden hibernar. Son solitarias, aunque si las condiciones del hábitat son favorables, pueden generar infestaciones con numerosos individuos³⁻⁴. En la región central de Chile, sobre 2189 casas evaluadas, 40.6% de las viviendas urbanas y 24.4% de las rurales estaban infestadas por *L. laeta*, con mayor densidad en las viviendas rurales (11.9/casa a 3.9/casa)⁸.

Las *Loxosceles* son arañas de actividad principalmente nocturna que se alimentan de pequeños insectos, son tímidas y no agresivas. Las picaduras son defensivas y casi todas se producen cuando no hay alternativa de huida, al ser aplastadas contra el cuerpo entre los pliegues de la ropa o de las sábanas^{4, 9}. Según la bibliografía del Cono Sur americano la mayor proporción de accidentes son nocturnos y ocurren en los meses cálidos (diciembre a mayo)^{3-9, 10}. Datos de toda la Argentina recogidos en los últimos 20 años por el Instituto Nacional de Producción de Biológicos (INPB) dejan ver que estos accidentes se producen principalmente entre octubre y febrero (63%) (datos no publicados), y que la mayoría de los sujetos picados concurren a la consulta alrededor de las 24 horas posteriores al accidente. Esta demora dificulta el diagnóstico preciso, sobre todo debido a que no es común que se lleve el arácnido agresor al centro asistencial al momento de la consulta, y en muchas ocasiones sólo se aportan fragmentos de araña de difícil identificación.

A las *Loxosceles* también se las conoce como «araña asesina, reclusa o araña del violín». Este último nombre se debe a una depresión dorsal característica del cefalotórax (la parte del cuerpo que porta las patas), más oscura, con forma de violín con el mango del mismo mirando hacia el extremo posterior del artrópodo. Una hembra adulta, con las patas extendidas, llega a medir 30 mm o más, con un cuerpo de 8-15 mm, raras veces mayor (Figura 1). El término *Loxosceles* proviene del griego *loxos*: curvas y *kelos*: patas, característica que les da un aspecto «circular» o «curvo». Sin embargo el criterio morfológico más práctico para diferenciarla de otras arañas domésticas es el número y distribución de los ojos, ya que poseen 6 ojos, a diferencia de la mayoría de las arañas que se suelen encontrar en o cerca de los hogares, que poseen 4 pares (Figura 2)^{3, 4, 10}. La tela de estas arañas, utilizada más como refugio que como




Fig. 1.- Ejemplares adultos de hembras de *Loxosceles laeta*, con detalle de la depresión en el cefalotórax con forma de violín invertido. Como referencia de tamaño se colocó una moneda de un peso (~23mm)

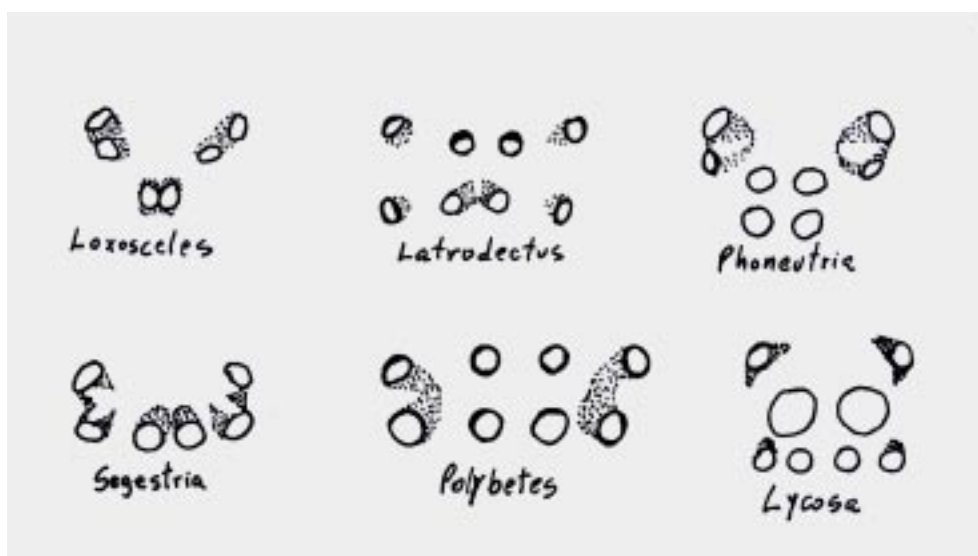


Fig. 2.- Esquema de la distribución de ojos de diferentes arañas de la Argentina por cuya picadura se puede solicitar consulta médica.

trampa, presenta un aspecto algodonoso y desarreglado, sin patrón específico alguno. En la parte más densa de la tela se pueden encontrar las ootecas (estructuras en las que depositan sus huevos), de formas redondeadas y aplanadas.

Especies de *Loxosceles* de interés médico

En Sudamérica se mencionan principalmente a *L. laeta*, *L. gaucho* y *L. intermedia* y en Norteamérica a *L. reclusa* y *L. rufescens*. En la Argentina el género se halla repre-

sentado principalmente por *L. laeta*, aunque también se ha citado la presencia de *L. hirsuta* en Buenos Aires y Misiones, como de otras tres especies sin importancia sanitaria¹¹. A pesar de la domesticidad de *L. laeta*, ubicuidad y potencia de su veneno, no se registran una gran cantidad de accidentes. Se postula que el riesgo de contacto efectivo con el ser humano está disminuido por su baja agresividad, y por construir sus telas en microambientes oscuros y poco concurridos o de difícil acceso^{4, 9, 12}.

Los primeros casos de loxoscelismo comprobado, debidos a *L. laeta*, fueron descritos en Chile, donde se denominó al cuadro «Mancha gangrenosa de Chile» por Machiavello en 1937⁵. En EEUU hay accidentes ya descritos por Atkins en 1957 debidos a *L. reclusa*⁵, la principal especie productora de loxoscelismo en ese país. En Brasil se describió por primera vez loxoscelismo en 1959¹³, siendo las especies de mayor importancia sanitaria *L. gaucho*, *L. intermedia* y *L. laeta*¹⁴.

Veneno

Las glándulas productoras de veneno, son de secreción apócrina, friables y producen muy poco veneno, en comparación a las de otras arañas. Por estimulación eléctrica se obtienen alrededor de 0.15 - 0.45 µl por ejemplar y de las glándulas disecadas se obtienen 0.8 µg de toxina¹⁵.

El veneno de las especies sudamericanas de *Loxosceles* posee reactividad inmunoquímica cruzada¹⁶. Estudios inmunoquímicos indican una alta identidad inmunológica entre los venenos de *L. gaucho* y *L. intermedia*, mientras que *L. laeta* sólo posee cierta similitud con *L. intermedia*¹⁶. También se ha observado una reactividad importante entre los venenos de *L. reclusa* y *L. deserta*, las especies de mayor importancia sanitaria en el sur de Estados Unidos de Norteamérica¹⁷.

En el veneno de *Loxosceles* se describieron muchos componentes^{5, 18-23}. Al considerar la participación de las diversas fracciones descritas en el veneno en los cuadros de envenenamiento, habría que tener en cuenta el veneno de origen, debido a que la mayoría de los estudios del veneno de *Loxosceles* se realizaron con los venenos de *L. intermedia*, *L. reclusa* y en menor medida de *L. gaucho*, existiendo poca literatura sobre el veneno de *L. laeta*.

Por otro lado al ser considerados los efectos biológicos de los componentes descritos, hay que tener en cuenta la pureza del material de estudio, debido a que éstos varían según se haya utilizado homogenato de glándulas, de cefalotórax, veneno crudo, proteínas purificadas del veneno, etc.^{15, 24, 25}. El veneno también puede presentar diferencias de actividad según la edad, el estado fisiológico y el sexo de la araña²⁶.

Los componentes relacionados con la actividad letal y necrótica, en las diferentes especies de *Loxosceles* estudiadas, poseen entre 30 y 35 kDa siendo de composición proteica muy similar.

En el veneno de *L. intermedia* se describieron esfingomielinasas, metaloproteinasas¹⁸ y proteasas de serina²¹. Sin embargo, la esfingomielinasa, proteína de 35 kDa, llamada F35, sería la de mayor importancia. Esta tiene tres isoformas, P1, P2 y P3, las isoenzimas P1 y P2 poseen actividad de esfingomielinasa - D e *in vivo* causan hemólisis y dermonecrosis, la P3 es inactiva²⁷⁻²⁸. La F35 aparecería en las arañas recién a partir de la tercera muda, ya que no se pudo encontrar en los ejemplares de las primeras dos mudas²⁹.

Se ha asociado a las enzimas descritas con los diferentes procesos fisiopatológicos que produce el veneno crudo, sin embargo las más estudiadas hasta la fecha son las esfingomielinasas. Las esfingomielinasas D de los venenos de *Loxosceles* poseerían una alta homología heteroespecífica. La esfingomielinasa D (P1 y P2) de *L. intermedia*, posee actividad demonecrótica y hemolítica dependiente del complemento (C')²⁷ e inoculada en ratones produce un cuadro similar al shock endotóxico. Su inoculación eleva los niveles de factor de necrosis tumoral (TNF), interleuquinas 6 y 10 (IL-6 e IL-10), factor estimulante de colonias de macrófagos y granulocitos (GMC-SF) y de óxido nítrico³⁰⁻³². La IL-6 está relacionada con la síntesis de factor de agregación plaquetaria por activación de fosfolipasas A₂, y los radicales del óxido nítrico se relacionan con la relajación muscular de los endotelios. Ambos fenómenos se asocian con eventos que se producen en el shock endotóxico. La F35, además, induce la expresión de E-selectinas, fenómeno que se relaciona con los procesos inflamatorios vasculares. El mecanismo por el cual esta proteína, que sólo demuestra actividad de esfingomielinasa D produce todo el cuadro que se le ha adjudicado no se conoce totalmente²⁸.

En el veneno de *L. intermedia* se describió también actividad de metaloproteinasas que hidrolizan gelatina, fibronectina y fibrinógeno relacionadas, según algunos autores, con las hemorragias y la CID y una de estas tendría actividad demonecrótica directa¹⁸. También se ha mencionado que las proteasas de serina en este veneno tendrían participación en los procesos patológicos²¹. Sin embargo, aunque se han descrito en zimogramas, estas enzimas proteolíticas todavía no se han aislado o caracterizado²⁷, por lo que su posible rol en los mecanismos fisiopatológicos, hasta el momento, sería aún hipotético.

Lesiones producidas por el veneno

El veneno de *Loxosceles* puede provocar necrosis tisular, hemólisis intravascular, coagulación, vasculitis^{24, 28, 30, 33} y

se han descrito también mielopatías³⁴. Se observa CID con cuadros cutáneo - viscerales y hemolíticos fatales³⁵. Los disparadores de los mecanismos patológicos, como se vio anteriormente, no están definidos, pero la acción necrotizante y la hemólisis estarían relacionadas con la activación del sistema del complemento^{24, 25, 27, 28, 30, 31, 35-38}.

Lesiones locales

En la zona de la picadura se puede observar edema, adelgazamiento del endotelio vascular, acumulación de células inflamatorias, vasodilatación, coagulación intravascular, degeneración de las paredes vasculares y hemorragia. Estos fenómenos están relacionados con la vasculitis, que contribuye de manera significativa a la producción de la necrosis tisular. El veneno induce la expresión de E-selectinas y estimula la liberación de IL-8 y de GM-CSF³¹, lo que favorece la adhesión y migración de células que aumentan y sostienen el fenómeno inflamatorio. Por otro lado, las ceramidas, liberadas por acción de las esfingomielinasas, contribuyen a la adhesión plaquetaria y la formación de trombos, lo que a su vez trae como consecuencia mayores trastornos en la microcirculación. Se observa siempre infiltración leucocitaria con predominio de neutrófilos perivasculares, células que tendrían un papel muy importante en la necrosis³⁸⁻⁴⁰. Aunque el mecanismo de las lesiones locales no se conoce con detalle, sería similar al que se observa en los fenómenos del Tipo Arthus. De esta manera el proceso inflamatorio y la severa vasculitis, con formación de trombos, serían los principales responsables de las lesiones necróticas locales, favoreciendo el desarrollo de CID y de zonas de isquemia y hemorrágicas intercaladas, causantes a su vez de la lesión en placa marmórea o livedoide característica de la lesión local por picadura de *Loxosceles*^{4, 5}.

Los mecanismos de necrosis relacionados con la liberación de mediadores tisulares recibieron confirmación indirecta en experiencias *in vitro* ya que el veneno induce la liberación TNF- α ⁴¹ a partir de queratinocitos. Además, el veneno estimula la liberación de IL-8 y de GM-CSF³¹, de ceramidas a partir de células endoteliales^{36, 42} e induce la expresión de IL-8, MCP-1 y otras⁴³. La producción de citoquinas (IL-1 β , IL-8 y TNF- α), estaría relacionada con la hiperalgesia y el edema observado en las lesiones dérmicas⁴⁴.

Las metaloproteinasas descritas por algunos autores en el veneno de *Loxosceles*¹⁸ podrían estar relacionadas también con estos eventos. Algunas metaloproteinasas de venenos ofídicos actúan sobre el TNF tisular activándolo, contribuyendo a la necrosis tisular producida por los venenos de algunas serpientes⁴⁵. Aunque las proteinasas de este veneno, hasta la fecha, no se han

caracterizado, algunos autores en ensayos experimentales con veneno de *L. intermedia* sobre sarcoma de ratón, sugieren que metaloproteinasas participarían en la lesión de la membrana basal, en base a la inhibición de la misma por fenantrolina. Los mismos autores no observaron acción del veneno sobre el colágeno ni la laminina y sí sobre la entactina y el proteinglicano heparán sulfato⁴⁶.

Lesiones sistémicas

La hemólisis que se observa en los cuadros viscerales, se produciría por la modificación de componentes de la membrana eritrocitaria³⁷ y la consiguiente activación de la vía alternativa del complemento²⁷. Se ha comunicado recientemente que la esfingomielinasa de *L. intermedia* (F35) actúa sobre la membrana del glóbulo rojo y activa metaloproteinasas endógenas de la membrana eritrocitaria, que clivan glicoforinas de la superficie del eritrocito, favoreciendo de esta manera la unión de factores del complemento disparadores de la hemólisis²⁸. La aparición de cuadros hemolíticos y la liberación de mediadores del proceso inflamatorio se ha asociado a la deficiencia de la enzima glucosa-6-fosfato deshidrogenasa⁴⁷.

No existe relación entre la magnitud de la lesión local y la producción de hemólisis. No todas las picaduras provocan lesiones necróticas ni sistémicas, existiendo susceptibilidades individuales diferentes en la respuesta al veneno y en la aparición de cuadros viscerales hemolíticos. Esta diferencia se observa también en los diferentes modelos animales experimentales, aun entre cepas. Se ha observado que el veneno de *L. laeta* produce experimentalmente más cuadros de hemólisis que los venenos de *L. gaucho* o *L. intermedia*^{16, 48}, aunque sorprendentemente la potencia letal del primero, en animales de experimentación, sería menor⁴⁸.

La insuficiencia renal aguda (IRA) que se observa en los cuadros graves de loxoscelismo puede deberse a la disminución de la perfusión renal, a la precipitación de hemoglobina en túbulos renales, a la coagulación intravascular diseminada (CID) y posiblemente al conjunto de estos fenómenos. La hemoglobina precipita en ciertas condiciones, como pH ácido, y puede producir «taponamiento» renal, con oliguria o anuria, de manera similar a la observada en el envenenamiento por abejas, o en forma semejante a lo que sucede con la mioglobulinuria en el envenenamiento por *Crotalus durissus terrificus* («víbora de cascabel» sudamericana). Experimentalmente se observó necrosis tubular caracterizada por edema y lesiones vacuolares, daño en la membrana luminal, y se encontró hemoglobina en la luz tubular⁴⁹.

La hemólisis para algunos autores, sería el factor determinante para que se produzca la IRA y la CID⁵.

Clínica del loxoscelismo

El loxoscelismo humano puede presentarse clínicamente como dos cuadros definidos, diferentes entre sí, que se conocen con los nombres de loxoscelismo cutáneo y loxoscelismo cutáneo-viscero-hemolítico. El loxoscelismo cutáneo representa entre el 74 y el 98% del total de casos, según distintas estadísticas publicadas^{5, 9,14, 50, 51}.

Loxoscelismo cutáneo: la picadura de arañas *Loxosceles sp.* puede producir una sensación punzante, de poca intensidad, aunque la mayoría de los accidentados no suele referir el momento en que la misma se produjo. En parte ello se debe al pequeño tamaño de sus quelíceros y por otro lado es frecuente que el accidente se produzca durante el sueño^{6,50,51}.

El sitio de la lesión suele localizarse con mayor frecuencia en los miembros, seguidos de tronco y cara.

Al inicio el cuadro se caracteriza por dolor urente, de intensidad variable, que suele acompañar gran parte de la evolución de la enfermedad. Se asocia en la mayoría de los casos a un edema duro, que no suele dejar signo de la fóvea, y a eritema de tamaño variado, que puede evolucionar sólo como placa eritematosa o dar lugar, en una proporción entre el 85%⁹ y el 30%⁵⁰, al desarrollo de la llamada placa livedoide ("placa marmórea"), caracterizada por áreas equimóticas alternando con áreas pálidas isquémicas. No es infrecuente la presencia de vesículas y/o ampollas sobre el área afectada. Dicha placa, con bordes bien delimitados, suele evolucionar entre el 5^{to} y 7^{mo} día a la formación de una costra necrótica (escara) (Figura 3a). La misma comienza a desprenderse por los bordes y luego de su caída deja al descubierto una úlcera de bordes irregulares (Figura 3b). Su cicatrización es lenta, llegando a demorar entre 1 y 2 meses, pudiendo sobreinfectarse. Cuando ello sucede suele manifestarse por la aparición de flogosis local y dolor espontáneo, con infartamiento ganglionar regional^{6,14, 50-51}. En el sitio lesio-

nado puede quedar como secuela una zona pigmentada, aunque también se comprobó la formación de cicatrices queloides y retráctiles que en ocasiones requirieron corrección quirúrgica⁵².

Cuando la picadura se produce en zonas del tegumento donde abunda el tejido laxo, como en la cara, el paciente puede presentar edema como única manifestación (loxoscelismo cutáneo edematoso). Esta variante se ha registrado hasta en el 4% de los accidentes^{9, 53}.

A nivel sistémico el loxoscelismo cutáneo puede acompañarse de fiebre, escalofríos, cefalea, náuseas y/o vómitos, todo ello de poca magnitud y duración^{4-5, 9, 33, 53}.

Loxoscelismo cutáneo-viscero-hemolítico: cuando se desarrolla esta variante clínica la misma suele desencadenarse entre 6 y 24 horas posteriores a la picadura, más raramente hasta 48 horas después. Al cuadro local se agrega el compromiso sistémico caracterizado por la aparición de escalofríos, fiebre, hematuria, hemoglobinuria, ictericia, consecuencia del efecto hemolítico del veneno. La aparición de petequias y equimosis se relacionan al desarrollo de coagulación intravascular diseminada (CID). Los casos graves pueden evolucionar a la insuficiencia renal aguda, de etiología variada (disminución de la perfusión renal, hemoglobinuria masiva y CID), principal causa de muerte en el loxoscelismo.

El cuadro humoral se caracteriza por anemia hemolítica, disminución de haptoglobina, leucocitosis neutrófila, plaquetopenia y eritrosedimentación acelerada^{4, 5, 9, 33, 53}. En pacientes con la forma cutánea de loxoscelismo no se pudieron detectar indicadores de hemólisis intravascular, como por ejemplo la disminución del nivel de haptoglobina⁵⁴.

Diagnóstico

El diagnóstico se basa, en la mayoría de los casos, en el cuadro clínico. Los exámenes complementarios

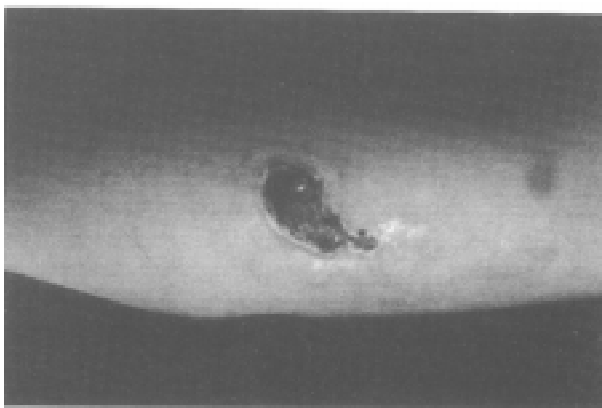


Fig. 3a.— Loxoscelismo cutáneo. Escara correspondiente a la segunda semana de evolución.

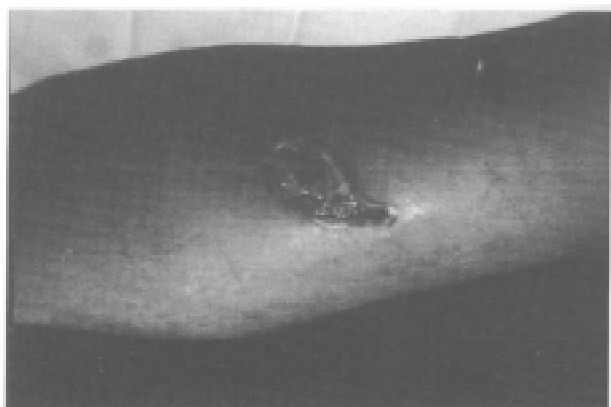


Fig. 3b.— Loxoscelismo cutáneo. Tercera semana de evolución. Úlcera de difícil cicatrización.

inespecíficos contribuyen al diagnóstico y al seguimiento. El examen clínico debe ir acompañado de una anamnesis detallada, con las características epidemiológicas del accidente y la cronología de los síntomas. La captura e identificación del animal agresor se registra en menos del 5% de los casos^{6, 8-9, 51, 53, 55}.

Se han desarrollado pruebas de laboratorio inmuno-específicas^{5, 6}, sin embargo de éstas el ELISA para detectar veneno circulante y en la lesión, presenta las mayores ventajas, por su rapidez y por ser el de instrumentación más sencilla⁵⁶⁻⁵⁸. En la práctica clínica aún no se cuenta con estas herramientas para su uso rutinario.

Los exámenes de laboratorio inespecíficos son complementarios a la clínica. La determinación de una leucocitosis con neutrofilia contribuye al diagnóstico de la forma cutánea, y en las formas cutáneo-visceral y sistémica existe una gran cantidad de alteraciones que se pueden detectar en el laboratorio clínico tales como anemia con reticulocitosis, trombocitopenia, elevación de bilirrubina indirecta, disminución de los niveles de haptoglobina, hiperpotasemia, elevación de la creatinemia, elevación de la uremia, alteración del coagulograma y hemoglobinuria⁴⁻⁶. También, en los cuadros viscerales se puede determinar la depleción del C', y experimentalmente en animales se observa un patrón diferencial de los niveles de interleuquinas circulantes. Los estudios histopatológicos muestran vasculitis con obliteración de pequeños vasos e infiltración de polimorfonucleares (PMN), edema, hemorragia y necrosis focal³⁰.

El veneno *in vivo* no altera el tiempo de tromboplastina ni el de trombina (se descartó la presencia de enzimas similares a la trombina) y produce plaquetopenia; por otro lado, complicaría los fenómenos coagulación-anti-coagulación por el aumento de la cantidad de productos de la degradación de la fibrina¹⁴.

Tratamiento

No existe un criterio unánime sobre el tratamiento más adecuado para el loxoscelismo humano. Varios son los factores que inciden en ello: tiempo transcurrido entre el accidente y la consulta, forma clínica (cutánea o sistémica), etapa evolutiva (pre-necrótica, necrótica, ulcerosa), aparición de complicaciones (insuficiencia renal, sobreinfecciones)⁵⁹.

Tratamiento específico: La indicación de uso de antiveneno es controvertida en la literatura¹⁴. Su utilidad estaría relacionada con la indicación de la dosis adecuada y su administración en momento oportuno (precocidad) para poder evitar o limitar el cuadro necrótico y/o eliminar o menguar la hemólisis en los casos sistémicos⁵⁰. En Brasil se afirma que la eficacia del tratamiento se ve reducida si éste se realiza después de

las 36 horas posteriores al accidente¹⁴. En el Perú sólo recomiendan aplicarlo si es que la picadura sucedió dentro de las 24 horas⁵.

En nuestro país, hasta la fecha, se utilizan dos tipos de antiveneno. Uno es el elaborado en el Instituto Butantán, San Pablo, Brasil, el cual se presenta en ampollas de 5 ml. Cada una neutraliza 75 DMN (dosis mínimas necrotizantes) de veneno de *Loxosceles*. El otro es el producido por el Instituto Nacional de Higiene del Perú, con presentación de frasco ampolla de 5 ml y una capacidad neutralizante de cerca de cinco veces a la del antes mencionado. Sin embargo, este suero posee diferente proceso farmacéutico, por lo que no es recomendable aplicarlo en forma endovenosa.

La dosis dependerá del cuadro clínico. Así tenemos que para el loxoscelismo cutáneo exclusivo la misma deberá ser suficiente como para neutralizar 375 DMN, administradas por vía IV¹⁴.

En casos de compromiso sistémico (víscero-hemolítico) la dosis deberá duplicarse^{14, 60}.

Tratamiento inespecífico:

a) Corticoesteroides: su utilidad es discutida. Se acepta que podrían disminuir la respuesta inflamatoria local, y por ende el daño, administrados de manera precoz. Habitualmente se usa prednisona, vía oral, a razón de 0.5 a 1 mg/kg/peso/día.

b) Dapsona: tendría un efecto modulador de la respuesta inflamatoria para minimizar la lesión local. La dosis indicada es de 50-100 mg/día, durante 15 días. Hay que considerar que la dapsona puede provocar crisis con metahemoglobinemia por lo que se debe administrar bajo control de laboratorio^{14, 61}.

c) Antihistamínicos: no se han mostrado eficaces en el loxoscelismo.

d) Diálisis: indicada en casos de IRA. No es útil para la depuración plasmática del veneno pues el mismo no dializaría.

e) Otras medidas: Profilaxis antitetánica, analgésicos (paracetamol), limpieza periódica del área lesionada, uso de antibióticos según necesidad por sobreinfección, remoción quirúrgica de la escara después de su completa delimitación, implante de colágeno bovino para estimular la granulación del proceso ulceroso^{9, 14, 50}.

En los cuadros hemolíticos deben aplicarse medidas de control y soporte para prevenir la IRA (como el control de diuresis del pH urinario) y eventualmente transfusión para elevar el hematócrito^{9, 14, 59, 60, 62}.

Prevención

Es fundamental la limpieza periódica de los hogares y la eliminación de los artrópodos intradomiciliarios. Asimismo, si se conoce la existencia de arañas en jardines o fincas vecinas, es importante el examen metódico de

los objetos (ropa colgada, sillas u otros muebles, juguetes, etc.) que se ingresen desde esos sitios al interior del domicilio. La costumbre de sacudir la ropa y mantelillos extendidos para secarse al sol antes de doblarlos es una buena medida. Además es recomendable alejar las camas de paredes y ventanas así como la presencia de mosquiteros en ventanas y puertas, sobre todo si existen antecedentes de presencia de estos artrópodos en el área. Como se aconseja para prevenir otros accidentes por animales venenosos, al mover objetos que han estado apilados o acumulados por un tiempo (cajas, leña, objetos de descarte, ropa, etc.) debe hacerse con guantes y calzado adecuado.

La utilización de productos químicos para su combate debe hacerse muy cuidadosamente debido a que los arácnidos son resistentes a sustancias utilizadas habitualmente para la eliminación de artrópodos intradomi-

ciliarios. Es conveniente consultar antes de la utilización de biocidas. En ocasiones no se usan principios activos, formulaciones o formas de aplicación adecuadas, ya que a menos que se rocíe intensamente la tela, de difícil acceso, donde reside la *Loxosceles*, su contacto con cualquier insecticida residual es mínimo. Dada la sensibilidad de estas arañas a la humedad ambiente, los sitios peridomiciliarios infestados pueden tratarse por regado/inundación.

Comentarios

Si bien existen muchos datos sobre el veneno de las *Loxosceles* y sobre las manifestaciones clínicas del envenenamiento, aún continúan siendo de difícil explicación los mecanismos fisiopatológicos que éste provoca (Figuras 4 y 5). A la fecha no hay criterios unánimes

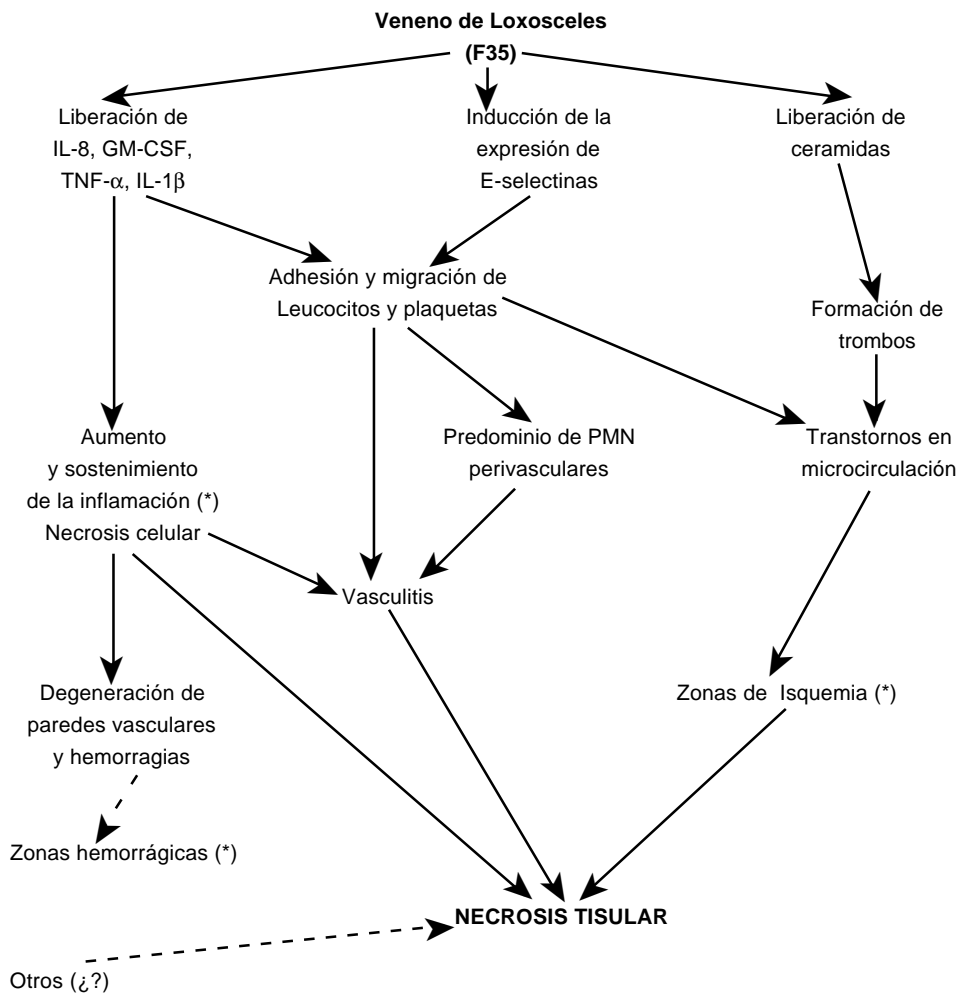


Fig. 4.- Posible mecanismo de producción de lesiones locales. Los fenómenos marcados con (*) son aquellos que producirían la lesión típica del loxoscelismo cutáneo: la placa marmórea o livedoide.

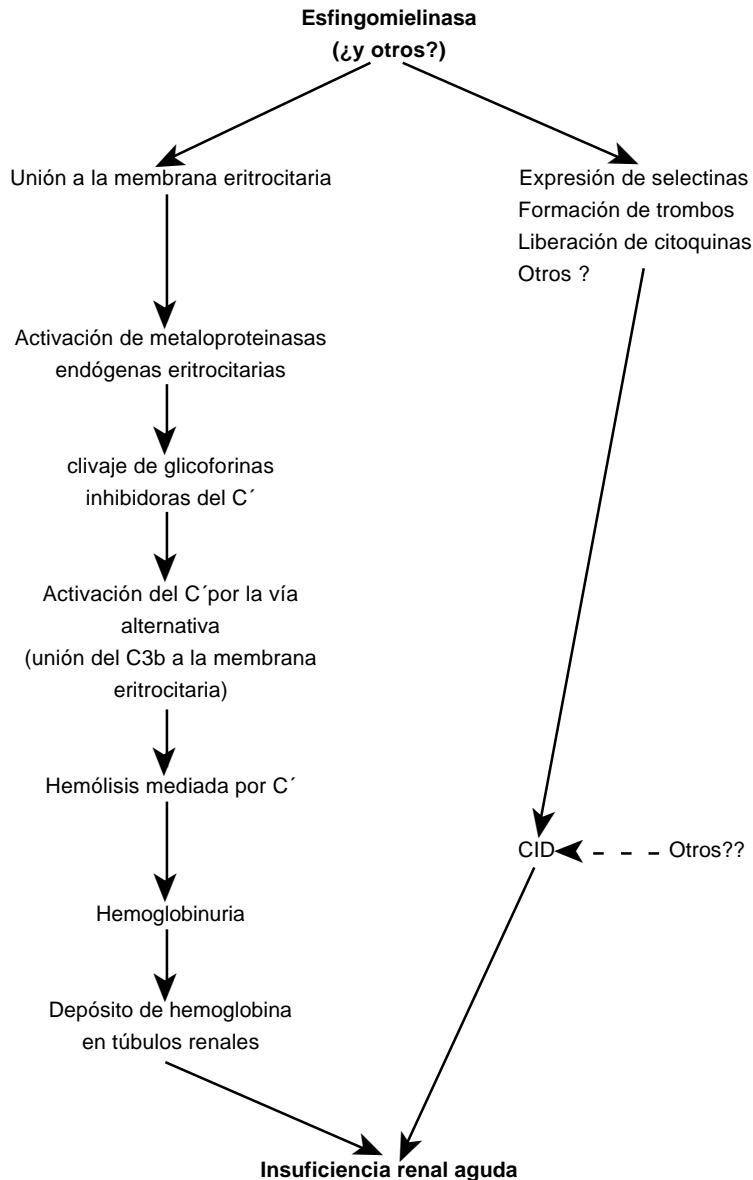


Fig. 5.- Mecanismos propuestos para la hemólisis intravascular y la insuficiencia renal aguda (IRA) en el loxoscelismo víscero-hemolítico.

sobre la real utilidad del antiveneno, sobre todo en los casos de exclusivo compromiso cutáneo. El veneno ha sido extensamente estudiado y recientemente se comenzó con el estudio proteómico del mismo⁶³, encontrándose en su proteoma varias toxinas presentes en otros venenos de arañas y aun en bacterias como *Bordetella pertusis*. A pesar de esto, recién después que se caractericen correctamente todos los componentes del veneno y se dilucide su participación en los procesos fisiopatológicos y los fenómenos que se producen en los tejidos por la acción de los mismos, se podrá entender mejor la causalidad y dinámica del loxoscelismo, y se

determinará consecuentemente el esquema más adecuado de intervención terapéutica.

Los accidentes por *Loxosceles* son conocidos en la Argentina desde hace muchos años. Son los accidentes más comunes producidos por animales venenosos en las ciudades, en conjunto con aquellos producidos por abejas y escorpiones.

La rapidez para llegar al diagnóstico correcto y a la conducta terapéutica apropiada cobra especial importancia, si se tiene en cuenta que muchas veces la picadura puede pasar inadvertida por producirse de noche o al sentarse o apretar al animal bajo la ropa. Se debe

destacar la importancia del diagnóstico temprano cuando la picadura ocurre en niños, dado el riesgo que revisiten estos accidentes en los mismos, habiéndose producido muertes.

Hasta la fecha, aunque se han desarrollado métodos que permiten el diagnóstico rápido específico a partir de muestras de paciente⁵⁶⁻⁵⁸, no se dispone de éstos para uso rutinario y masivo en el nivel asistencial. Por ello surge la necesidad de difundir los conocimientos básicos para que se piense en loxoscelismo ante un cuadro compatible, y para que se pueda realizar el diagnóstico temprano a partir de los datos clínicos y la anamnesis, con la identificación del animal causante del accidente cuando fuese posible.

Se debe tener en cuenta que la identificación de esta araña no requiere complejas determinaciones taxonómicas, se puede realizar fácilmente, con auxilio de una lupa común, conociendo las características morfológicas generales y el número y disposición de los ojos. Esta identificación es importante para el diagnóstico diferencial de las lesiones cutáneas, sobre todo cuando el cuadro presenta características inespecíficas, confundándose entonces fácilmente con dermatosis de variadas etiologías^{4, 59}.

Se debe considerar que, si bien existe riesgo de complicaciones sistémicas que pueden conducir a la muerte^{4, 5}, los accidentes con compromiso cutáneo exclusivo también resultan un caso delicado debido a la extensa pérdida de tejidos que puede producirse^{4, 6}. Las lesiones cutáneas, una vez establecidas, son muy difíciles de tratar, y pocas veces es posible detener su evolución, por lo que llegan a requerir cirugía reparadora.

En definitiva, el diagnóstico rápido y la terapia adecuada son los procedimientos para evitar o minimizar las lesiones que puede producir la picadura de esta araña. Con los elementos brindados en esta revisión esperamos haber previsto de algunas herramientas útiles a estos fines para el personal de salud que debe enfrentarse a este tipo de accidente.

Bibliografía

1. Instituto Nacional de Producción de Biológicos (INPB). A.N.L.I.S. «Dr. Carlos G. Malbrán». Ministerio de Salud. Programa Nacional de Ofidismo, 1998.
2. Gajardo Tobar R. El araneísmo en el mundo tropical y subtropical. *Mem Inst Butantan* Simp. Internacional 1966; 33: 45-54.
3. González A. Taxonomía de arañas. Arañas ponzoñosas de la Argentina. *Bol Acad Nac Medicina* 1985; (Supl.): 5-18.
4. Martino O, Mathet H, Masini R, et al. Emponzoñamiento humano provocado por venenos de origen animal. Ministerio de Bienestar Social de la Nación Argentina. Secretaría de Estado de Salud Pública, 1979.
5. Zavaleta Martínez-Vargas A. Loxoscelismo, un problema de salud en el Perú. *Bol Of Sanit Panam* 1987; 103: 378-86.
6. White J, Cardoso JLC, Fan HW. Clinical toxicology of spider bites. En: Meir J, White J. (eds.): *Handbook of Clinical Toxicology of Animal Venoms and Poisons*. Boca Raton, CRC Press, 1995; 261-329.
7. Barrio A, Ibarra Grasso A. Casos de Loxoscelismo grave ocurridos en la ciudad de Buenos Aires y alrededores en los últimos años. *Mem Inst Butantan* Simp Internacional 1966; 33: 809-20.
8. Schenone H, Rojas A, Reyes H, Villaroel F, Suarez G. Prevalence of *Loxosceles laeta* in houses in Central Chile. *Am J Trop Med Hyg* 1990; 19: 564-67.
9. Schenone H, Saavedra T, Rojas A, et al. Loxoscelismo en Chile. Estudios epidemiológicos, clínicos y experimentales. *Rev Inst Med Trop Sao Paulo* 1989; 31: 403-15.
10. Galiano ME. Ciclo biológico y desarrollo de *Loxosceles laeta* (Nicolet, 1849)(Araneae, Scytodidae). *Acta Zool Lilloana* 1967; 23: 431-64.
11. Ibarra Grasso A. Clase Arachnida. Araneae. En: *Primeras Jornadas Entomoepidemiológicas Argentinas* 1959; 587-89.
12. Ribeiro LA, von Eickstedt VRD, Rúbio GBG, et al. Epidemiología do acidente por aranhas do Género *Loxosceles* Heineken & Lowe no Estado de Paraná (Brasil). *Mem Inst Butantan* 1993; 55: 19-26.
13. Lucas S, Cardoso JL, Moraes AC. Loxoscelismo: Relato de um acidente humano atribuído a *Loxosceles amazonica* Gertsh, (Araneae, Scytodidae, Loxoscelinae). *Mem Inst Butantan* 1983/84; 47/48: 127-31.
14. Ministério da Saúde. Manual de Diagnóstico e Tratamento de Acidentes por Animais Peconhentos. Ministério da Saúde. Fundação Nacional de Saúde. Brasília. 1999.
15. Geren CR, Chan TK, Howell DR, et al. Isolation and characterization of Toxins from Brown Recluse Spider Venom (*Loxosceles reclusa*). *Archives of Biochemistry and Biophysics* 1976; 174: 90-9.
16. Barbaro KC, von Eickstedt VRD, Mota I. Antigenic cross-reactivity of venoms from medically important *Loxosceles* (Araneae) species in Brazil. *Toxicon* 1994; 32: 113-20.
17. Gomez HF, Miller MJ, Waggener MW, et al. Antigenic cross reactivity of venoms from medically important North American *Loxosceles* spider species. *Toxicon* 2001; 39: 817-24.
18. Feitosa L, Gremski W, Veiga SS, et al. Detection and characterization of metalloproteinases with gelatinolytic, fibrinolytic and fibrinogenolytic activities in brown spider (*Loxosceles intermedia*) venom. *Toxicon* 1998; 36: 1039-52.
19. Jong Y-W, Norment BR, Heitz JR. Separation and characterization of venom components in *Loxosceles reclusa*. II. Protease enzyme activity. *Toxicon* 1979; 17: 529-37.
20. Norment BR, Jong Y.-W., Heitz JR. Separation and characterization of venom components in *Loxosceles reclusa*. III. Hydrolytic enzyme activity. *Toxicon* 1979; 17: 539-48.
21. Veiga SS, da Silveira RB, Dreyfuss JL, et al. Identification of high molecular weight serine-proteases in *Loxosceles intermedia* (brown spider) venom. *Toxicon* 2000; 38: 825-40.
22. Braz A, Minozzo J, Abreu JC, et al. Development and evaluation of the neutralizing capacity of horse antivenom against the Brazilian spider *Loxosceles intermedia*. *Toxicon* 1999; 37: 1323-8.
23. Foil LD, Frazier JL, Norment BR. Partial characterization of lethal and neuroactive components of the brown recluse spider (*Loxosceles reclusa*) venom. *Toxicon* 1979; 17: 347-54.
24. Babcock JL, Marmer D, Stelle RW. Immunotoxicology of

- brown recluse spider (*Loxosceles reclusa*) venom. *Toxicon* 1986; 24: 783-90.
25. Babcock JL, Civello DJ, Geren CR. Purification and characterization of a toxin from brown recluse spider (*Loxosceles reclusa*) venom gland extracts. *Toxicon* 1981; 19: 677-89.
 26. de Oliveira KC, Gonçalves de Andrade RM, Giusti AL, et al. Sex linked variation of *Loxosceles intermedia* spider venoms. *Toxicon* 1999; 37: 217-21.
 27. Tambourgi DV, Magnoli FC, von Eickstedt VR, et al. Incorporation of a 35-kilodalton purified protein from *Loxosceles intermedia* spider venom transforms human erythrocytes into activators of autologous complement alternative pathway. *J Immunol* 1995; 155: 4459-66.
 28. Tambourgi DV, Morgan BP, de Andrade RM, et al. *Loxosceles intermedia* spider envenomation induces activation of an endogenous metalloproteinase, resulting in cleavage of glycoporphins from the erythrocyte surface and facilitating complement-mediated lysis. *Blood* 2000; 95: 683-91.
 29. Gonçalves de Andrade RM, de Oliveira KC, Giusti AL, et al. Ontogenic development of *Loxosceles intermedia* spider venom. *Toxicon* 1999; 37: 627-32.
 30. Tambourgi DV, Magnoli FC, van den Berg CW, et al. Sphingomyelinases in the venom of the spider *Loxosceles intermedia* are responsible for both dermonecrosis and complement-dependent hemolysis. *Biochem Biophys Res Commun* 1998; 251: 366-73.
 31. Tambourgi DV, Petrievich VL, Magnoli FC, et al. Endotoxemic-like shock induced by *Loxosceles intermedia* spider venom: pathological changes and putative cytokine mediators. *Toxicon* 1998; 36: 391-403.
 32. Tambourgi DV, Petrievich VL, Magnoli FC, et al. Endotoxemic - like shock induced by *Loxosceles intermedia* spider venom. *Toxicon* 1998; 36: 1310-11.
 33. Franca FOS. Accidents by *Loxosceles*. *Mem Inst Butantan* 1990; 52(Supl.): 63-4.
 34. Marchiori PE, Scaff M, Nobrega JPS, et al. Acute necrotic myelopathy after spider bite. *Mem Inst Butantan* 1980/81; 44/45.
 35. Vores H, Secareccio P, Woodruff K, et al. Disseminated intravascular coagulopathy following fatal brown spider bite (necrotic arachnidism). *The Journal of Pediatrics* 1972; 80: 1035-7.
 36. Forrester LJ, Campbell BJ, Barret JT. Sphingomyelinase D from brown recluse spider venom. *Toxicon* 1987; 25: 141.
 37. Futrell JM, Morgan BB, Morgan PN. An *in vitro* model for studying hemolysis associated with venom from the brown recluse spider (*Loxosceles reclusa*). *Toxicon* 1979; 17: 355-62.
 38. Geren CR, Rekow MA, Edwards M, et al. Mechanisms of action of the mammalian toxin from brown recluse spider, *Loxosceles reclusa* venom. *Toxicon* 1987; 25: 141.
 39. Babcock JL, Suber RL, Frith CH, et al. Systemic effect in mice of venom apparatus extract and toxin from the brown recluse spider (*Loxosceles reclusa*). *Toxicon* 1981; 19: 463-71.
 40. Gebel HM, Campbell BJ, Barrett JT. Chemotactic activity of venom from the brown recluse spider (*Loxosceles reclusa*). *Toxicon* 1979; 17: 55-60.
 41. Málaque CMS, Ori M, Santos SA, et al. Detection of TNF- α in supernatant of keratinocytes culture challenged with *L. gaucho* venom. International Society on Toxinology (IST): VI Panamerican Congress on Toxinology, Margarita Island, Venezuela, Abstract Book, 1998, 85.
 42. Málaque CMS, Ori M, Santos SA, et al. Evaluation of human keratinocytes in primary culture challenged with *L. gaucho* venom. International Society on Toxinology (IST): VI Panamerican Congress on Toxinology, Margarita Island, Venezuela, Abstract Book, 1998, 86.
 43. Gomez HF, Miller MJ, Desai A, et al. *Loxosceles* spider venom induces the production of alpha and beta chemokines: implications for the pathogenesis of dermonecrotic arachnidism. *Inflammation* 1999; 23: 207-15.
 44. Funez MI, Cunha JM, Veiga FH, et al. The mechanism of hyperalgesia, writhes and oedema induced by «brown spider» (*Loxosceles intermedia*) venom. *J. Venom. Anim. Toxins* 1997; 3: 229.
 45. Fox JW, Jia LG, Zuzel M, et al. Functional characterization of the cysteine-rich domain of class P-III venom metalloproteinases. International Society on Toxinology (IST): VI Panamerican Congress on Toxinology, Margarita Island, Venezuela, Abstract Book, 1998, 24.
 46. Veiga SS, Feitosa L, Dos Santos VL, et al. Effect of brown spider venom on basement membrane structures. *Histochem J.* 2000; 32: 397-08.
 47. Barreto CO, Cardoso JL, de Cillo D. Viscerocutaneous forms of Loxoscelism and erythrocyte glucose-6-phosphate deficiency. *Rev Inst Med Trop de Sao Paulo* 1985; 27: 264-7.
 48. Barbaro KC, Ferreira ML, Cardoso DF, et al. Identification and neutralization of biological activities in the venoms of *Loxosceles* spiders. *Braz J Med Biol Res* 1996; 29: 1491-7.
 49. Coutinho NLR, Tararhuch AL, Mangili OC. Time course of hemolytic and nephrotoxic effects of "brown spider" (*Loxosceles intermedia*) venom. *J. Venom. Anim. Toxins* 1997; 3: 225.
 50. Martino O, Masana Wilson M, Orduna T, Peña MC. Accidentes provocados por ponzoñas animales: su diagnóstico y tratamiento. Actualización de Tratamientos. Fascículo 1. Productos Roche. 1986.
 51. Sezerino UM, Zannin M, Kowlaski Coelho L, et al. A clinical and epidemiological study of *Loxosceles* spider envenoming in Santa Catarina, Brazil. *Trans R Soc Trop Med Hyg* 1998; 92: 546-8.
 52. Peña MC, Masana Wilson M, Orduna T, et al. Patología humana provocada por animales ponzoñosos (análisis casuístico). Premio Muñiz Junior. Sociedad de Patología Infecciosa y Tuberculosis del Hospital Muñiz de Buenos Aires. 1983
 53. Schenone H. Latroductismo y Loxoscelismo en Chile. Incidencia, características clínicas, pronóstico, tratamiento y prevención. *Mem Inst Butantan Simp. Internacional* 1966; 33: 207-11.
 54. Morena P, Nomoyama K, Cardoso JLC, et al. Search of intravascular hemolysis in patients with cutaneous form of Loxoscelism. *Rev Inst Med Trop Sao Paulo* 1994; 36: 149-51.
 55. Schenone H, Rubio S, Villaroel F, et al. Epidemiología y curso clínico del loxoscelismo. Estudio de 133 casos causados por la mordedura de la araña de los rincones (*Loxosceles laeta*). *Bol Chil Parasitol* 1975; 30: 6-17.
 56. Cardoso JLC, Wen FH, Franca FOS, et al. Detection by enzyme-immunoassay of *Loxosceles gaucho* venom in necrotic skin lesions caused by spider bites in Brazil. *Trans R Soc Trop Med Hyg* 1990; 84: 608-9.
 57. Chávez-Olortegui C, Zanetti VC, Ferreira AP, et al. ELISA for the detection of venom antigens in experimental and clinical envenoming by *Loxosceles intermedia* spiders. *Toxicon* 1998; 36: 563-70.
 58. Miller MJ, Gómez HF, Snider RJ, et al. Detection of *Loxosceles* venom in lesional hair shafts and skin application of a specific immunoassay to identify dermonecrotic arachnidism. *Am J Emerg Med* 2000; 18: 626-8.

59. Torres JB, Marques MG, Nicolella A, et al. *Loxosceles*. Accidentes com Animais Peçonentos. Consulta rápida. En: Nicolella A, Barros E, Torres JB, Marques MG. (Eds.). Hospital de Clínicas de Porto Alegre, Porto Alegre, Brasil. 1997; 127-9.
60. Orduna T. Zoopatias medicas. Esquemas terapeuticos. *Bol. Acad. Nac. de Med.* 1985; (Supl.): 65-70.
61. King LE, Rees RS. Dapsone treatment of a brown recluse bite. *JAMA* 1983; 250: 648.
62. Da Silva MV, Crenitte MRJ, Furst VL, et al. Emprego de exangüineotransfusao em acidente loxoscélico humano grave. *Rev Inst Med Trop Sao Paulo* 1988; 30: 259-63.
63. Fontes W, Machado LF, Bortoni AK, Ricart CAO, Bárbaro KC, Sousa MV. Proteome analysis of *Loxosceles gaucho* venom. En: International Society on Toxinology (IST): *XIII World Congress of the International Society on Toxinology*, Paris, France, Abstract Book, 2000; L 140.

- - - -

... Darwin developed a new view of humanity and, in turn, a new anthropocentrism. Of all of Darwin's proposals, the one his contemporaries found most difficult to accept was that the theory of common descent applied to Man. For theologians and philosophers alike, Man was a creature above and apart from other living beings. Aristotle, Descartes and Kant agreed on this sentiment, no matter how else their thinking diverged. But biologists Thomas Huxley and Ernst Haeckel revealed through rigorous comparative anatomical study that humans and living apes clearly had common ancestry, an assessment that has never again been seriously questioned in science. The application of the theory of common descent to Man deprived man of his former unique position. Ironically though, these events did not lead to an end to anthropocentrism. The study of man showed that, in spite of his descent, he is indeed unique among all organisms. Human intelligence is unmatched by that of any other creature. Humans are the only animals with true language, including grammar and syntax. Only humanity, as Darwin emphasized, has developed genuine ethical systems. In addition, through high intelligence, language and long parental care, humans are the only creatures to have created a rich culture. And by these means, humanity has attained, for better or worse, an unprecedented dominance over the entire globe.

... Darwin desarrolló una nueva visión de la humanidad, y a su vez, un nuevo antropocentrismo. De todas la propuestas de Darwin, la que sus contemporáneos hallaron más difícil de aceptar fue la teoría de la descendencia común aplicada al Hombre. Para teólogos y filósofos por igual, el Hombre fue la criatura por encima y aparte de los demás seres vivos. Aristóteles, Descartes y Kant están de acuerdo en ese sentimiento, no importando allí sus divergencias en otras cuestiones. Pero los biólogos Thomas Huxley y Ernst Haeckel mostraron claramente, a través de rigurosos estudios de anatomía comparada, que seres humanos y monos vivientes compartían ancestros comunes; una afirmación que no ha sido jamás después cuestionada científicamente. La aplicación al Hombre de la teoría de la descendencia común privó a los seres humanos de su previa posición única. Irónicamente, sin embargo, estos eventos no terminaron con el antropocentrismo. El estudio del hombre mostró que, a pesar de su origen, es por cierto único entre todos los organismos. La inteligencia humana no tiene similares entre otras criaturas. Los humanos son los únicos animales con verdadero lenguaje, incluyendo gramática y sintaxis. Sólo la humanidad, como lo enfatizó Darwin, ha desarrollado sistemas éticos genuinos. Además, a través de su alta inteligencia, de su lenguaje y del cuidado prolongado por los padres, los humanos son las únicas criaturas que crearon una rica cultura. Y por estos medios la humanidad ha alcanzado, para mejor o para peor, un dominio sin precedentes sobre todo el planeta.

Ernst Mayer

Darwin's Influence on Modern Thought. *Scientific American* July 2000, p 70