

INFORME BREVE

Primera identificación de *Echinococcus vogeli* en una paca en la provincia de Misiones, Argentina

Katherina A. Vizcaychipi^{a,*}, Marcia Helou^b, Karen DeMatteo^c, Natalia Macchiaroli^d, Marcela Cucher^d, Mara Rosenzvit^d y Antonio D'Alessandro^e

^a Departamento de Parasitología, INEI-ANLIS «Dr. Carlos G. Malbrán», Ciudad Autónoma de Buenos Aires, Argentina

^b INTA-EEA Cerro Azul, Centro Regional Misiones, Cerro Azul, Misiones, Argentina

^c Department of Biology, University of Missouri, St. Louis, Estados Unidos

^d Instituto de Microbiología y Parasitología Médica, Universidad de Buenos Aires-Consejo Nacional de Investigaciones Científicas y Tecnológicas (IMPAM, UBA-CONICET), Ciudad Autónoma de Buenos Aires, Argentina

^e Department Tropical Medicine, Tulane U, Nueva Orleans, LA, Estados Unidos

Recibido el 21 de febrero de 2013; aceptado el 21 de agosto de 2013

PALABRAS CLAVE

Echinococcus vogeli;
Paca;
Perro pitoco;
Misiones;
Argentina

Resumen

Se presenta el primer hallazgo de *Echinococcus vogeli* en una paca (*Cuniculus paca*) del bosque tropical de Misiones, norte argentino. Se confirmó también la presencia de su único hospedador natural definitivo conocido, el perro silvestre (*Speothos venaticus*). Las hidátides poliquísticas, de 2-3 cm de diámetro, se encontraron solo en el hígado de una paca adulta. El rango promedio del largo de los ganchos y la proporción relativa hoja/mango no mostraron diferencias significativas con respecto a lo ya afirmado para *E. vogeli*. Los ganchos de *E. granulosus*, medidos como comparación, fueron significativamente más pequeños ($p < 0,0001$). Estos resultados confirmaron la presencia de *E. vogeli* en Argentina. La probabilidad de encontrar equinococosis neotropical en el hombre refuerza la importancia de determinar la distribución de *E. vogeli* en la Argentina. La equinococosis causada por *E. vogeli* es muy agresiva y puede producir mortalidad hasta en un tercio de la población humana afectada.

© 2013 Asociación Argentina de Microbiología. Publicado por Elsevier España, S.L. Todos los derechos reservados.

* Autor para correspondencia.

Correo electrónico: kvizcaychipi@anlis.gov.ar (K.A. Vizcaychipi).

KEYWORDS

Echinococcus vogeli;
Paca;
Pitoco dog;
Misiones;
Argentina

First report of *Echinococcus vogeli* in a paca in Misiones province, Argentina**Abstract**

We report the first finding of *Echinococcus vogeli* in a paca, *Cuniculus paca*, in the tropical forest of Misiones, in the north of Argentina. The presence of the bush dog, *Speothos venaticus*, *E. vogeli*'s only natural definitive host, was also reported. The polycystic hydatids, 2 to 3 cm in diameter, were only found in the liver of an adult paca. The size range of the hooks and the relative proportion blade/handle did not show significant differences with respect to the ones reported for *E. vogeli*. The size of *E. granulosus* hooks, measured for comparison purposes, was significantly smaller ($p < 0.0001$). These results confirmed the presence of *E. vogeli* in Argentina. The probability of finding neotropical echinococcosis in humans reinforces the need to expand the search for *E. vogeli* in Argentina. Echinococcosis due to *E. vogeli* is very aggressive and may cause death in about a third of the human population affected.

© 2013 Asociación Argentina de Microbiología. Published by Elsevier España, S.L. All rights reserved.

Con anterioridad a los años 70, la equinococosis humana en América del Sur se presentaba en dos formas: la quística y la mal llamada «alveolar». La primera fue y es atribuida al estadio larvado de *Echinococcus granulosus*; en cambio, se debatió acerca de cuál era el origen de la segunda: una forma atípica de *E. granulosus* o *Echinococcus multilocularis*. Esta última opción quedó descartada cuando Rausch demostró que este parásito solo se podía desarrollar en zonas holárticas. Luego, como en la forma «alveolar» no se habían descrito ganchos rostellares de los protoescólics, se concluyó que nunca se podría aclarar si estas formas eran atípicas de *E. granulosus* o hidátides de otras especies¹³.

Este problema comenzó a aclararse cuando Rausch y Berstein describieron una nueva especie de *Echinococcus*, *E. vogeli*, tras estudiar los vermes adultos encontrados en el intestino delgado de un perro silvestre ecuatoriano¹¹. Estos autores sugirieron que su estadio larvado, aún desconocido, podría desarrollarse en un roedor, la paca, presa predilecta del carnívoro. Luego, D'Alessandro *et al.* y Rausch *et al.*^{4,12,13} alimentaron perros y gatos domésticos con las hidátides hepáticas tipo «alveolar» recuperadas de dos pacientes colombianos, y obtuvieron adultos grávidos de *E. vogeli* solo en los perros. Las hidátides de estos pacientes resultaron idénticas a las de otros 12 casos humanos oriundos de Colombia, Panamá, Ecuador y Venezuela. *E. vogeli* originaba una nueva equinococosis humana bautizada como poliquistica^{12,13}. Desde entonces se han reconocido unos 200 casos humanos en 12 países tropicales sudamericanos. Es muy probable que la infección sea mucho más frecuente, pero no es diagnosticada o informada. Se ha señalado que el número conocido debe de ser la punta del iceberg³.

El perro silvestre, *Speothos venaticus*, es el cánido neotropical menos conocido, se encuentra amenazado y resulta difícil de detectar. Su actividad es mayormente crepuscular y usa como guarida una cueva o una «toca» (tronco caído y ahuecado). Está muy ligado al medio acuático y su presa predilecta es la paca. La distribución de este cánido incluye Panamá, Colombia, Venezuela, las antiguas Guayanas, Brasil, Ecuador; también la zona de bosque tropical de Perú,

Bolivia, Paraguay, Argentina y la mayor parte de Brasil, hasta Santa Catarina^{1,9}. Desde el punto de vista de su estatus de conservación, esta especie es considerada «cercana a la amenaza» a escala global y «en peligro» en el bosque atlántico interior de Argentina. En la provincia argentina de Misiones se lo conoce como «perro pitoco», «zorro pitoco» o, con menor frecuencia, como «zorro vinagre»^{2,6-8}. Es el único hospedador natural definitivo de *E. vogeli*, a pesar de que nunca se intentó infectarlo experimentalmente con el cestodo; en cambio, se han infectado perros domésticos usando hidátides de origen humano y de pacas, y se obtuvieron adultos de *E. vogeli*¹³.

La paca, *Cuniculus paca*, es un roedor grande (pesa hasta 13,5 kg), su cuerpo es largo y robusto, y presenta cuatro hileras de manchas blancas longitudinales en los costados, sobre un fondo pardo amarronado. Sus hábitos alimenticios son vegetarianos. Se lo encuentra desde el sur de México hasta la zona tropical de Perú, Bolivia, Paraguay, Argentina y en Brasil. En la provincia de Misiones la densidad poblacional está en descenso, debido a la cacería ilegal para consumo y a la destrucción de su hábitat¹⁴.

La figura 1 muestra el ciclo de transmisión de *E. vogeli* en el bosque tropical y en el hábitat doméstico humano. La supervivencia de *E. vogeli* depende de la relación predador/presa entre el perro pitoco y la paca, su presa predilecta. El perro pitoco elimina con las heces huevos del parásito, que contaminan el suelo del bosque tropical, y allí permanecen viables durante mucho tiempo. La paca ingiere los huevos de *E. vogeli* cuando se alimenta de frutos silvestres. En el intestino de la paca se libera del huevo un embrión, el cual migra al hígado y da origen a quistes, generalmente visibles en la superficie del órgano. Este ciclo silvestre se completa cuando los perros pitoco se alimentan de pacas infectadas y en su intestino se desarrollan los parásitos adultos. El perro doméstico es también un hospedador definitivo de *E. vogeli* y es el puente entre el ciclo silvestre perro pitoco-paca y el hombre. Los cazadores alimentan a sus perros domésticos con el hígado y otras vísceras de las pacas, y son ellos, los perros domésticos, los que infectan a los seres humanos^{3,4} (fig. 1b).

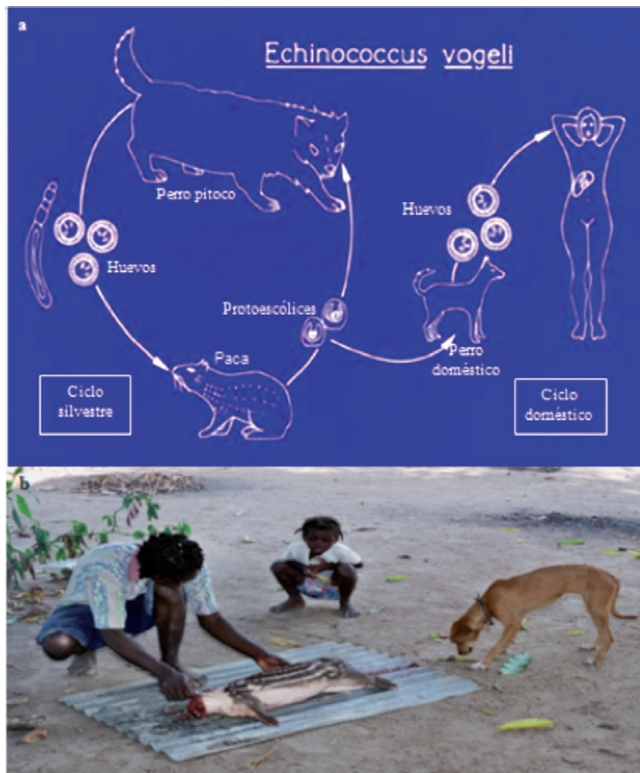


Figura 1 a) Ciclo silvestre y domiciliario de *E. vogeli*. (Adaptado de referencia 13). b) Ciclo domiciliario de *E. vogeli*. Las vísceras infectadas de la paca son ingeridas por el perro doméstico, que se infecta y libera heces con huevos, los cuales originan la infección humana con *E. vogeli*. (Cortesía: Antonio D'Alessandro).

D'Alessandro sugirió que debería buscarse este parásito en animales silvestres y en el hombre en las regiones tropicales de Argentina y Paraguay, porque el parásito había sido encontrado en zonas de bosques húmedos de Perú y Bolivia^{3,5,10,15}.

Como en los países neotropicales la presencia simultánea de la paca, su hospedador intermediario más frecuente, y el perro silvestre, su único predador natural, se ha acompañado de infecciones de *E. vogeli*, se estimó necesario investigar si el cánido estaba presente en Misiones, porque de ser así, la existencia de *E. vogeli* sería también altamente probable.

Los objetivos del presente trabajo fueron investigar la presencia de los dos hospedadores de *E. vogeli* en la provincia de Misiones y la búsqueda del parásito en ellos.

La provincia de Misiones se ubica entre los paralelos 25° 28' y 28° 10' de latitud sur y los meridianos 53° 38' y 56° 03' de longitud oeste, en la región nordeste de la República Argentina. Se caracteriza por un clima subtropical húmedo.

Para reconocer la presencia y localización de los hospedadores naturales de *E. vogeli* se utilizaron evidencias bibliográficas y se mantuvieron entrevistas verbales con los pobladores, con apoyo de documentación fotográfica. Para la identificación de las posibles localizaciones del perro pitoco se utilizaron perros entrenados en la detección olfativa de muestras fecales, análisis genético de excrementos y

sistemas de información geográfica (SIG), basados en los trabajos de DeMatteo *et al.*^{6,7}.

Se realizó la autopsia de una paca silvestre muerta por causa desconocida no traumática. Solo se encontraron quistes en el hígado; se estudió la localización, el número, el tamaño y el aspecto de esos quistes. La observación microscópica incluyó el análisis morfométrico de los ganchos de la larva, utilizando el método de Raush *et al.*¹³. Se utilizó microscopio óptico con objetivo de inmersión (100 ×) y ocular micrométrico calibrado. Para el aclaramiento de los protoescolices y una mejor visualización de los ganchos se utilizó azul de algodón-lactofenol. Los quistes fueron preservados en formol al 10 %, seccionados a 4 y 6 μm, coloreados con hematoxilina-eosina (HE) y ácido periódico de Schiff (PAS). En la medición de los ganchos se consideraron los siguientes parámetros: longitud total de los ganchos grandes, longitud total de los ganchos pequeños y relación porcentual del tamaño hoja/mango. Todas las medidas incluidas en este trabajo fueron tomadas por el mismo investigador.

Para el registro de los datos obtenidos se utilizaron planillas de cálculo donde se ordenaron, clasificaron y resumieron las variables, para su posterior interpretación. Para la comparación de la longitud de los ganchos se utilizó el test *t* de Student para muestras independientes y se verificaron los supuestos correspondientes. Los resultados se informaron como media e intervalo de confianza 95 % (IC 95 %).

La existencia del perro pitoco en el territorio argentino, debido a su baja tasa de detección, pasó inadvertida durante mucho tiempo, por lo que se lo consideró ausente o extinguido. Nosotros demostramos que en la provincia de Misiones este perro es más abundante de lo que parece, y su presencia es bien conocida por los habitantes de la región. Se reconocieron en 30 avistajes, cerca de los cursos de agua del área que los circunda. Puntualmente, su presencia se ha documentado por primera vez en 1974, en la baja cuenca del Arroyo Uruguay-í (Departamento Iguazú), y se ha seguido observando hasta la actualidad (fig. 2).

La paca autopsiada era hembra y pesaba 5,6 kg. Se observaron en el hígado seis quistes redondeados de 2 a 3 cm de diámetro, blanquecinos, turgentes al tacto, con contenido líquido (fig. 3a), con el aspecto típico de hidátides poliquisticas de *E. vogeli*. En los cortes histológicos se observó reacción fibrosa colágena periquística con poca infiltración celular; la membrana laminar y la germinativa; vesículas prolíferas; protoescolices, algunos necróticos; corpúsculos calcáreos y ganchos dispersos. Se midieron un total de 35 ganchos rostellares de los protoescolices, y se obtuvieron los siguientes valores promedio: ganchos grandes, 42,8 μm (40,0-45,5 μm); ganchos pequeños, 33,5 μm (30,0-35,5 μm); la proporción de la hoja y del mango fueron 68 % y 30 % del largo total del gancho, con la hoja en forma de garra (fig. 3b). El rango de tamaño, la forma y las proporciones de los ganchos obtenidos de los quistes de la paca son similares a los que se han documentado en las hidátides de *E. vogeli*^{3,12}.

Para comparar los resultados obtenidos, se realizaron mediciones de los ganchos de protoescolices de *E. granulosus*, genotipo G7 (cerdo). El rango del tamaño de los ganchos grandes variaron de 25,0 a 31,0 μm (promedio: 28,9 μm) y los ganchos pequeños, de 20,0 a 24,0 μm (promedio: 21,9 μm) (fig. 3c). La comparación estadística de las longi-

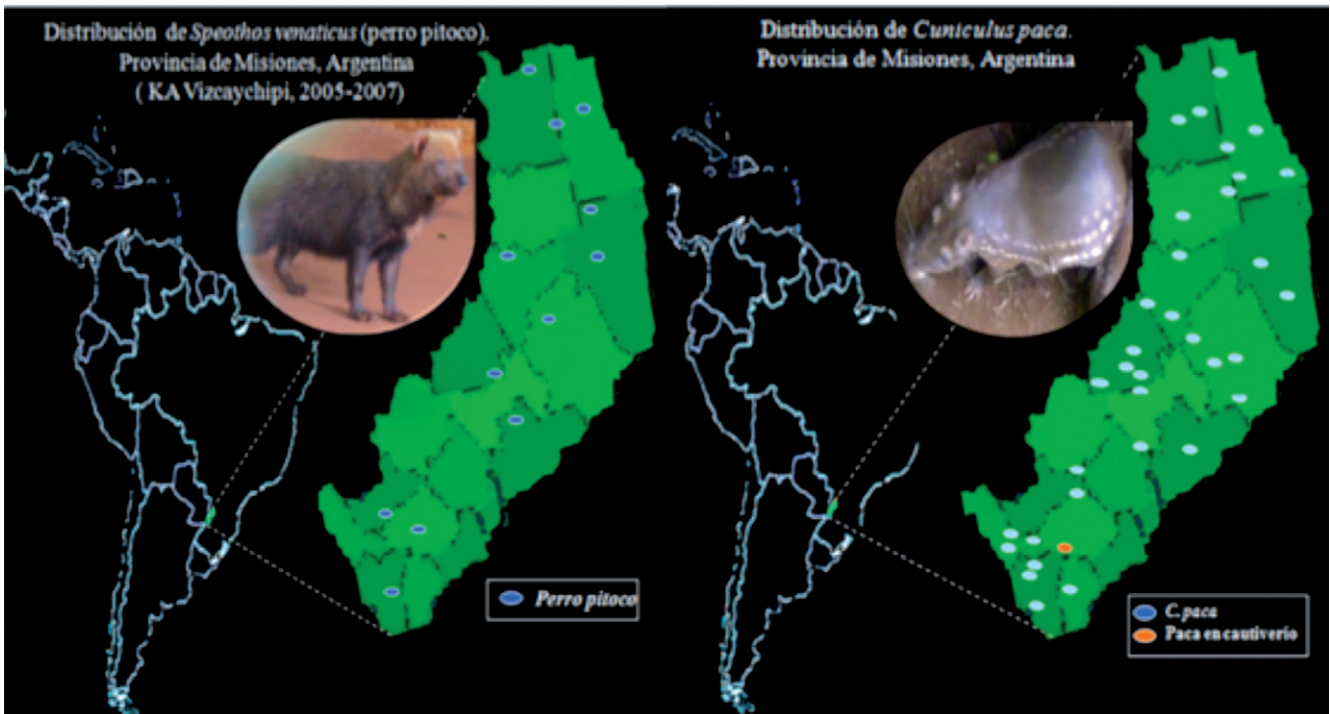


Figura 2 Distribución del perro pitoco y de la paca en la provincia de Misiones, Argentina (años 2005-2007).

tudes promedio de los ganchos grandes y chicos entre ambas especies mostraron diferencias estadísticamente significativas (t test; $p < 0,0001$).

E. granulosus es la especie de mayor importancia desde el punto de vista médico y económico. En Argentina es la única especie de *Echinococcus* informada hasta el momento y según datos proporcionados para los últimos cinco años (2008-2012) del Sistema Nacional de Vigilancia de la Salud, Ministerio de Salud de la Nación, la mayor prevalencia se registra en la Patagonia y en las provincias de Buenos Aires, Entre Ríos y Salta. Es fuera de las zonas endémicas de *E. granulosus* donde se observa la equinococosis neotropical³.

El perro silvestre *S. venaticus* y las pacas son, hasta ahora, los únicos hospedadores naturales conocidos de *E. vogeli*. A pesar de que la presencia del perro pitoco en Misiones fue establecida desde 1974 por diversos investigadores (naturalistas, conservacionistas, biólogos, antropólogos y otros), la información pasó inadvertida en relación con la equinococosis en la Argentina.

En este trabajo se estableció que en la provincia de Misiones hay poblaciones del perro silvestre *S. venaticus* y del roedor *C. paca*, este último naturalmente infectado por *E. vogeli*. Este es el primer informe del hallazgo de este parásito en el país, así como de la presencia habitual de sus dos hospedadores naturales en Misiones. El responsable de la infección humana es el perro doméstico alimentado con vísceras infectadas de las pacas cazadas para la sustentación alimenticia de la población rural. Las poblaciones originarias de Misiones, como las comunidades de Mbyá Guaraní habitantes de la foresta tropical que coexisten con perros pitocos, pueden estar expuestas a los

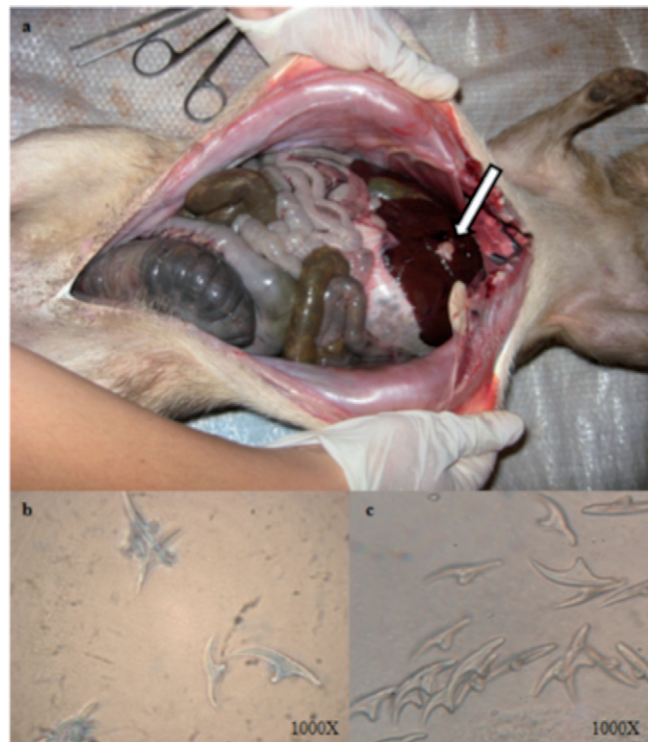

Figura 3 a) Quistes de *E. vogeli* en hígado de paca adulta, naturalmente infectada. Provincia de Misiones, Argentina. b) Gancho rostral de protoescolices de *E. vogeli* aislado de paca. c) Ganchos de *E. granulosus* mostrados en comparación con los de *E. vogeli*.

huevos de *E. vogeli* con más frecuencia que otras poblaciones, y de esta manera, podrían infectarse no solo con heces de perros domésticos, sino también con las del perro pitoco.

La presencia de *E. vogeli* en el país debe ser conocida por la profesión médica. El parásito alcanza a producir la muerte del paciente en la tercera parte de los casos; esta alta tasa de mortalidad se debe a la agresividad del parásito y a la falta de reconocimiento clínico de la infección humana. Esta situación refuerza la necesidad de intensificar y ampliar la búsqueda de *E. vogeli* a otras regiones de Argentina y a países limítrofes con ecosistema similar al de la provincia de Misiones.

Conflicto de intereses

Los autores declaran no tener ningún conflicto de intereses.

Agradecimientos

Una parte del presente trabajo de investigación fue financiada por la Fundación «A. J. Roemmers». Se agradece al Dpto. de Parasitología ANLIS-INEI «Carlos G. Malbrán»: Dra. Graciela Santillán, Ariana Gutiérrez, Sonia Sosa, Graciela Céspedes, Gerardo Ricoy, Ariel Naidich, Lucía Irazu. A Marcelo Rodríguez, por sus aportes estadísticos. A Federico Camicia, Laura Prada, del IMPaM, UBA-CONICET.

Miguel Rinas, de Reserva Ecológica el Puma, Candelaria, Misiones. Germán Nocera, de Histomarket S.R.L., por la realización de los cortes histológicos y las coloraciones. Marcela Vizcaychipi, consultora London UK, por sus aportes y correcciones. Pablo O. Sánchez, sector Inmunología, CYM-SA. Sandra Roginsky, Graciela Gregori, del Hospital SAMIC, Eldorado, Misiones. Giuliana Vaquero, Gloria Passarelli, Martina Vizcaychipi, Elena Vizcaychipi y personal de las reservas, por sus colaboraciones en las actividades de campo. La autora dedica este trabajo al Profesor Dr. A. D'Alessandro, por ser su mentor y guía en la echinococosis neotropical por *E. vogeli* en la Argentina.

Bibliografía

1. Administración de Parques Nacionales. Sistema de Información de Biodiversidad. 2012. Disponible en: www.sib.gov.ar [consultado 16 May 2013].

2. Chevez JC, Gil G. Zorro pitoco. En: Los que se van. Fauna Argentina Amenazada. 1.ª ed. Tomo 3. Buenos Aires, Argentina, Albatros, 2008. p. 84-9.
3. D'Alessandro A. Actualización. Hidatidosis poliquistica tropical por *Echinococcus vogeli*. Rev Asoc Méd Argent. 2010;123:16-23 [on-line]. Disponible en: <http://www.ama-med.org.ar/revistas/2010-1/revista-ama-1-2010-hidatidosis.pdf> [consultado 1 Nov 2012].
4. D'Alessandro A, Rausch AR, Morales GA, Collet S, Angel D. *Echinococcus* infections in Colombian animal. Am J Trop Med Hyg. 1981;30:1263-76.
5. D'Alessandro A. Diferencias Clínicas, Radiológicas y Parasitológicas entre *Echinococcus granulosus* y *Echinococcus vogeli*. XVII Congreso Latinoamericano de Parasitología. IV Congreso Argentino de Parasitología. XXIX Jornadas Internacionales de Hidatidología. Parasitol Latinoam. 2005;60:110-22. Mar del Plata. Buenos Aires, Argentina.
6. DeMatteo KE, Loïselle BA. New data on the status and distribution of the bush dog (*Speothos venaticus*): evaluating its quality of protection and directing research efforts. Biol Cons. 2008;141:2494-505.
7. DeMatteo KE, Rinas MA, Sede MM, Davenport B, Argüelles C, Lovett K, Parker PG. Detector dogs: an effective technique for bush dog (*Speothos venaticus*) surveys. JWM. 2009;73:1436-40.
8. Diaz GB, Ojeda RA. Libro Rojo de mamíferos amenazados de la Argentina. Mendoza, Argentina, Sociedad Argentina para el Estudio de los Mamíferos, SAREM, 2000. p. 106.
9. Druwa P. Beobachtungen zur Geburt und natürlichen Aufzucht von Waldhunden (*Speothos venaticus*) in der Gefangenschaft. Zool Gart. (N.F.). 1977;47:109-37.
10. Gardner SL, Rausch RL, Camacho OC. *Echinococcus vogeli* Rausch and Bernstein, 1972, from the paca, *Cuniculus paca* L. (Rodentia: Dasyproctidae), in the Departamento de Santa Cruz, Bolivia. J Parasitol. 1988;74:399-402.
11. Rausch RL, Berstein JJ. *Echinococcus vogeli* sp.n. (Cestoda: Taeniidae) from the bush dog, *Speotus venaticus* (Lund). Z Prakt Anstath Wiederbelebe Intensivther. 1972;23:25-34.
12. Rausch RL, D'Alessandro A, Rausch VR. Characteristics of the larval *Echinococcus vogeli* Rausch and Bernstein, 1972 in the natural intermediate host, the paca, *Cuniculus paca* L. (Rodentia: Dasyproctidae). Am J Trop Med Hyg. 1981;30:1043-52.
13. Rausch RL, Rausch VR, D'Alessandro A. Discrimination of the larval stages of *Echinococcus oligarthrus* (Diesing, 1863) and *E. vogeli* Rausch and Berstein, 1972 (Cestoda: Taeniidae). Am J Trop Med Hyg. 1978;27:1195-202.
14. Rinas MA, Helou M, Lacorte SM. Cría de pacas en cautiverio en la provincia de Misiones, Argentina. Período 1999-2002. Estación Experimental Agropecuaria Cerro Azul, Misiones. Instituto Nacional de Tecnología Agropecuaria. Informe técnico 88. 2004. p. 24.
15. Somocurcio JR, Sánchez EL, Náquira C, Schilder J, Rojas F, Chacón P, Yabar A. First report of a human case of polycystic echinococcosis due to *Echinococcus vogeli* from neotropical area of Peru, South America. Rev Inst Med Trop Sao Paulo. 2004;46:41-2 [on-line].