Anatomía patológica del embrión fértil de pollo infectado con el virus "A" de influenza

por D. Vívoli*, A. S. Parodi ** y F. C. Pennimpede**

En la actualidad es posible cultivar la gran mayoría de los virus en el huevo fértil de pollo mediante inoculación en la membrana corio-alantoidea, saco vitelino, saco amniótico, cavidad alantoidea y también directamente en el embrión o por vía venosa.

El virus de la influenza ha sido uno de ellos y por su fácil adaptación ha permitido usar este procedimiento para fines diagnósticos, de titulación de sueros y obtención de antígenos, vacunas, etc.

En un trabajo anterior (1) dos de nosotros (A. S. P. y F. C. P.) hicimos notar la disminución del peso del embrión como consecuencia de la infección por el virus de la influenza y decidir con la colaboración del Dr. Vívoli un estudio anatomopatológico de las distintas partes del huevo fértil de pollo con infección viral para saber si por ese medio se podía dar una explicación de las modificaciones ponderales.

En la bibliografía, existen algunos estudios de esta naturaleza pero o bien ellos se han limitado al estudio de la membrana corioalantoidea o bien se ha hecho la infección con otra técnica o vía, lo cual hace pensar que el cuadro anatomopatológico puede variar algo (2 y 3).

MATERIAL, TÉCNICAS Y DESCRIPCIÓN ANATOMOPATOLÓGICAS

Se usaron huevos de raza Leghorn incubados 11 días a 39°C. al cabo de los cuales se procedió a la inoculación. Esta fué hecha en

(*) De la Sección Anatomía Patológica.
(**) De la Sección Virus del Inst. Bact. "Dr. Carlos G. Malbrán", Sec. de Salud P. de la Nación.

Presentado en la reunión de comunicaciones del 18 de noviembre de 1947.

la cámara corioalantoidea, de manera que, y esto es importante, el virus fué puesto en contacto directo, no en la capa ectodérmica como lo hace Burnet, sino con la capa endodérmica, en pleno líquido alantoideo. Una vez inoculados estos fueron incubados a 37°C y cada 24 horas se elegía uno para su estudio. Previamente se determinaba la presencia de virus en su líquido alantoideo por medio de la aglutinación de los eritrocitos de pollo (4).

Como controles se usaron huevos fértiles que no habían sido inoculados y otros que lo habían sido con solución fisiológica.

La cepa usada fué la N° 7 de virus "A" de influenza, aislada de una epidemia local (5).

Los órganos examinados fueron los siguientes: membrana corio-alantoidea, traquea, pulmón, cerebro, músculos e hígado.

Membrana corio-alantoidea. — La membrana corio-alantoidea observamos, ya a las 24 horas de inoculada, un espesamiento con edema, focos congestivos y hemorrágicos, acumulos de células monocitarias y movilización de células conjuntivas. La capa ectodérmica está espesada por estratificación de sus células.

A las 48 horas el cuadro es similar aunque más intenso.

A las 72 horas de inoculadas el edema no es tan intenso pero la movilización conjuntiva es más uniforme y extendida. La congestión es más intensa y la presencia de células mononucleadas es mayor. Existen acumulos de elementos linfocitarios. La capa ectodérmica está dispuesta en dos o tres hileras de células uniformemente.

A las 96 horas parece haber un retroceso en la ebulición del proceso. Existen también células monocitarias y linfocitos pero el ectodermo aparece en grandes extensiones monoestratificado y con células sumamente pequeñas: este cuadro se observa también a las 120 horas de inoculados y a las 144 horas la membrana se asemeja a la de los inoculados con solución fisiológica.

Pulmón. — Las lesiones parecen más evidentes a las 72 horas de inoculados aunque ya se insinúan a las 48 horas consistiendo en una mayor cantidad de monocitos, destrucción de algunas paredes bronquiales y notándose la luz de algunos bronquios ocupadas por células monociticas.

Traquea. — A las 72 horas de inoculados hemos observado reacción conjuntiva alrededor de los músculos cartilaginosos. Existen pequeños focos hemorrágicos y por fuera de la traquea existe una infiltración monocitaria pronunciada. A las 120 y 144 horas los cortes no demuestran variaciones fundamentales con el normal. No hemos hecho observaciones de traqueas de embriones inoculados 24-48 y 96 horas antes con el virus.

Cerebro. — Se encuentra a las 120 horas de inoculados reacción meningea con espesamientos parciales, lo mismo a las 144 horas aunque con menos intensidad.

Músculo e hígado. No hemos encontrado lesiones anatomopatológicos visibles con la técnica usada.

DISCUSIÓN Y RESUMEN

Los estudios anatomopatológicos realizados revelan una similitud con las descripciones hechas por otros autores en lo referente a las lesiones de las membranas corioalantoideas. Llama la atención que la inoculación del virus que se pone en contacto directamente con la capa endodérmica no produzca en ésta mayores lesiones y si lo haga, en la capa ectodérmica. La presencia del virus en grandes cantidades en el líquido alantoideo que sirve aparentemente como reservorio del virus eliminado por las células, hace pensar que o bien el virus se reproduce en la capa endodérmica sin producir lesiones histológicas evidente, o bien éste se reproduce en la capa ectodérmica y es llevado al líquido alantoideo por un mecanismo que desconocemos.

Observamos que las lesiones descriptas se encuentran siempre en las capas del ectodermo, ya sea en la membrana corioalantoidea, meninges o bronquios.

Con la técnica histológica empleada no hemos podido observar si había una disminución de la mitosis del tejido muscular ni lesiones hepáticas.

BIBIOGRAFÍA

1. PARODI A. S., PENNIMPEDE F. C., LAJMANOVICH S., y MITTELMAN N. — Ciencias e Investigaciones., 1947.
2. BURNET F. M. — Brit. J. Exp. Pat., 1940, **21**, 147.
3. BURNET F. M. — Austral. J. Exp. Biol., 1941, **19**, 235.
4. HIRST G. K. — Science 1941, **94**, 22.
5. SORDELLI A., TAYLOR R. M. y PARODI A. S. — Rev. del Inst. Bact., 1941, **10**, 265.

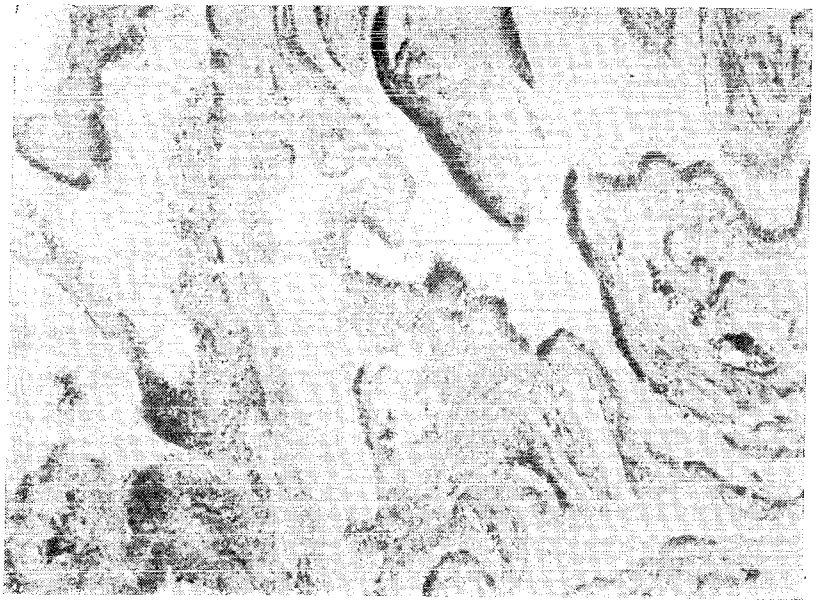

Figura 1
Membrana corioalantoidea de embrión de pollo de 12 días de evolución, inoculada 24 horas antes con solución fisiológica.

Figura 2
Membrana corialantoidea de embrión de pollo normal de 13 días de evolución.

Figura 3

Membrana corialantoidea de embrión de pollo de 13 días de evolución, inoculado con solución fisiológica.

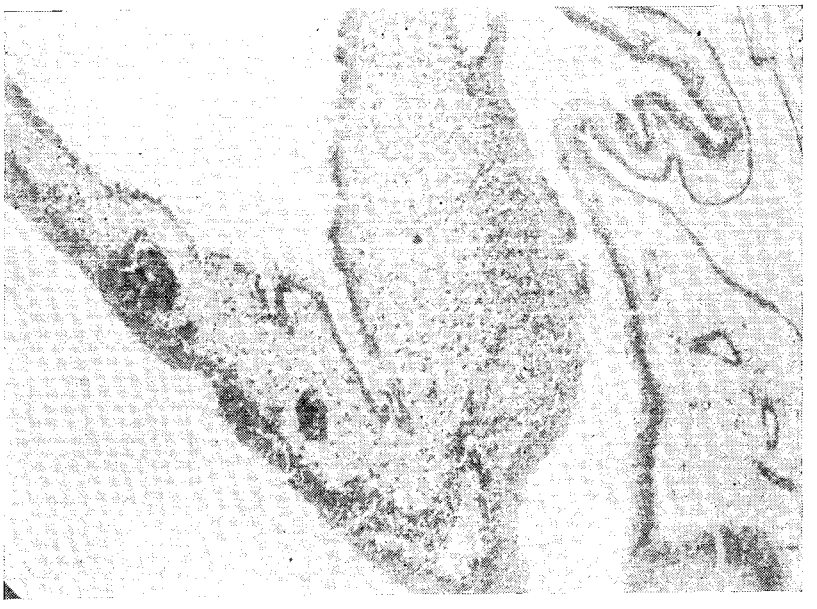

Figura 4

Membrana corioalantoidea de embrión de pollo de 13 días de evolución, inoculado 24 horas antes con virus A de influenza.

Figura 5
Membrana corioalantoidea de embrión de pollo de 13 días de evolución, inoculado 48 horas antes con virus A de influenza.

Figura 6
Membrana corioalantoidea de embrión de pollo de 14 días de evolución, inoculado 72 horas antes con virus A de influenza.

Figura 7
Membrana corioalantoidea de embrión de pollo, de 15 días de evolución, inoculado 96 horas antes con virus A de influenza.

Figura 8
Membrana corioalantoidea de embrión de pollo de 16 días de evolución, inoculado 120 horas antes con virus A de influenza.

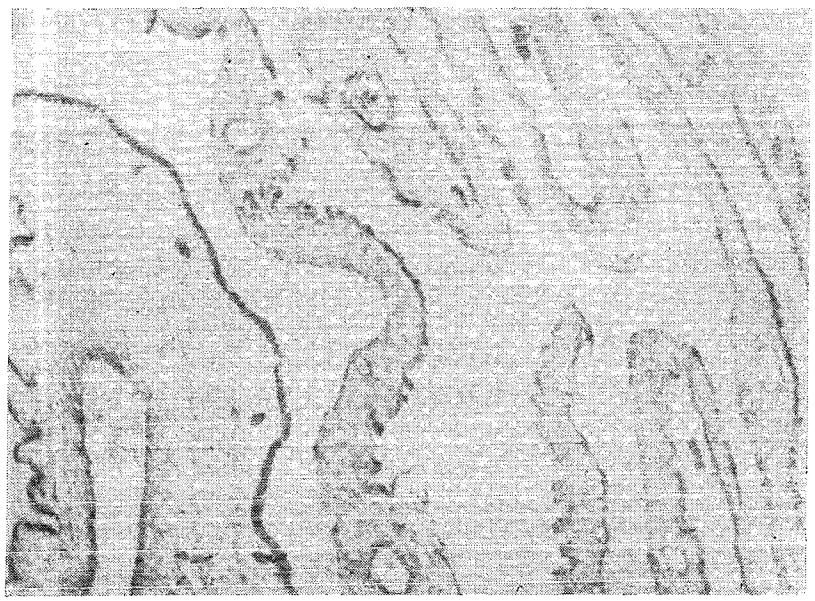

Figura 9

Membrana coriolantoidea de embrión de pollo de 17 días de evolución, inoculado 144 horas antes con virus A de influenza.

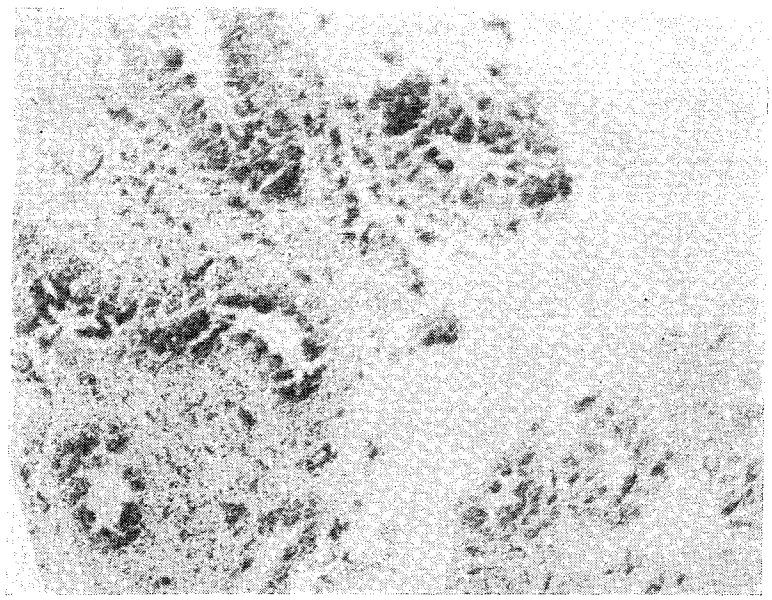

Figura 10

Pulmón de embrión de pollo normal de 13 días de evolución.

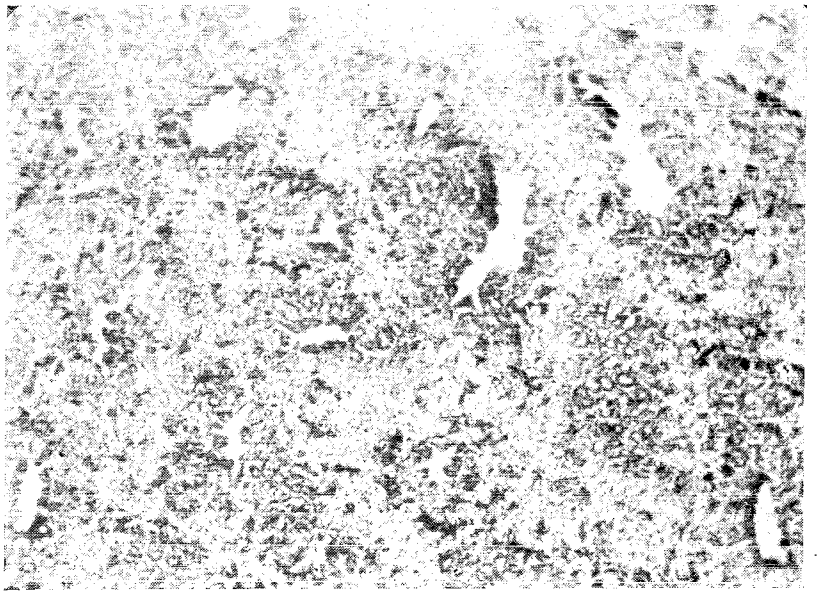

Figura 11

Pulmón de embrión de pollo de 14 días de evolución, inoculado 72 horas antes con virus A de influenza.

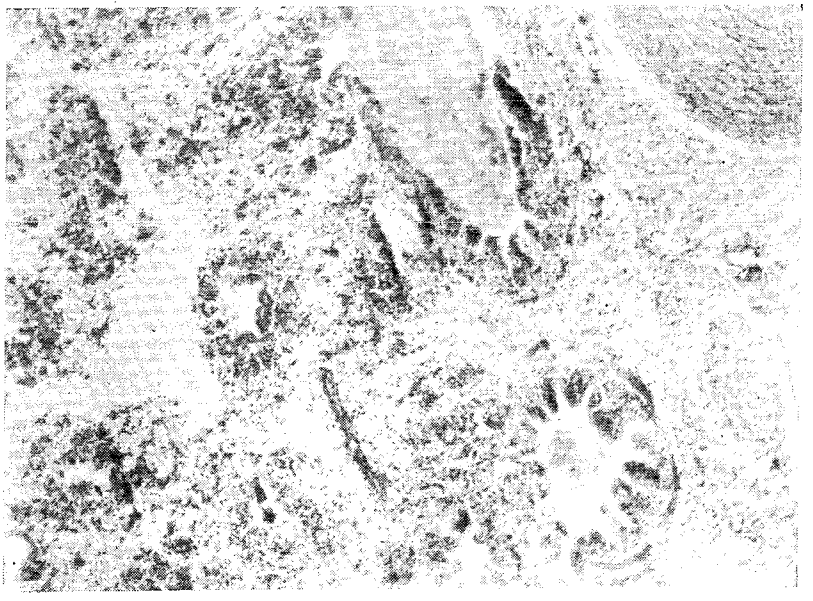

Figura 12

Pulmón de embrión de pollo normal de 14 días de evolución.

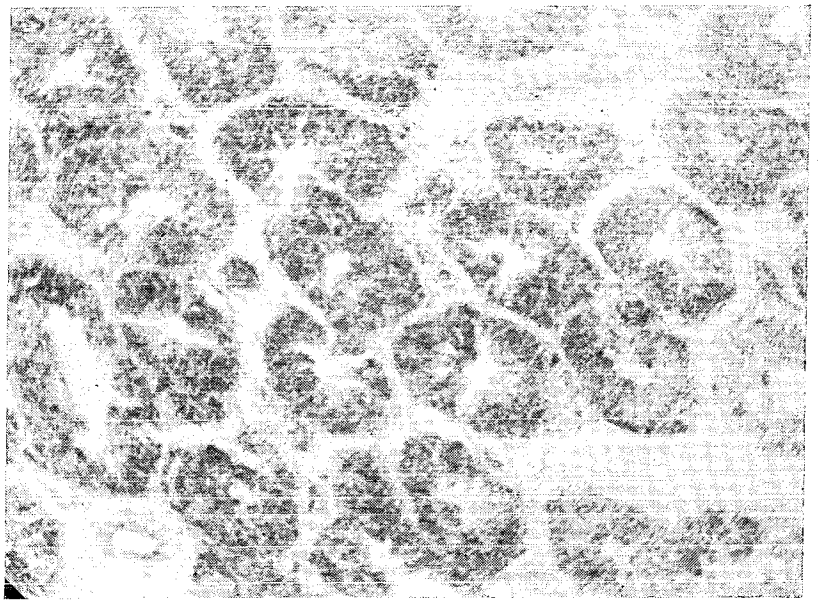

Figura 13
Pulmón de embrión de pollo de 16 días de evolución, inoculado 120 horas antes con virus A de influenza.

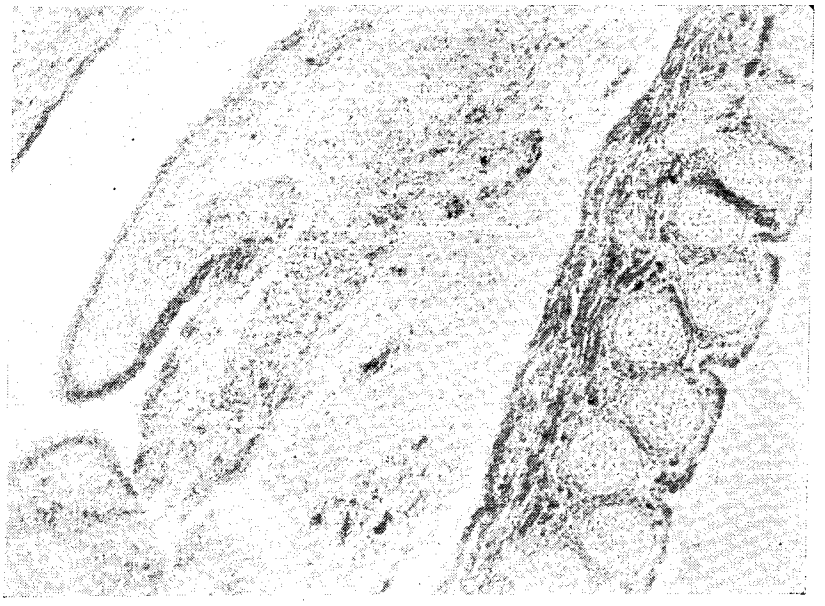

Figura 14
Traquea de embrión de pollo de 14 días de evolución, inoculado 72 horas antes con virus A de influenza.

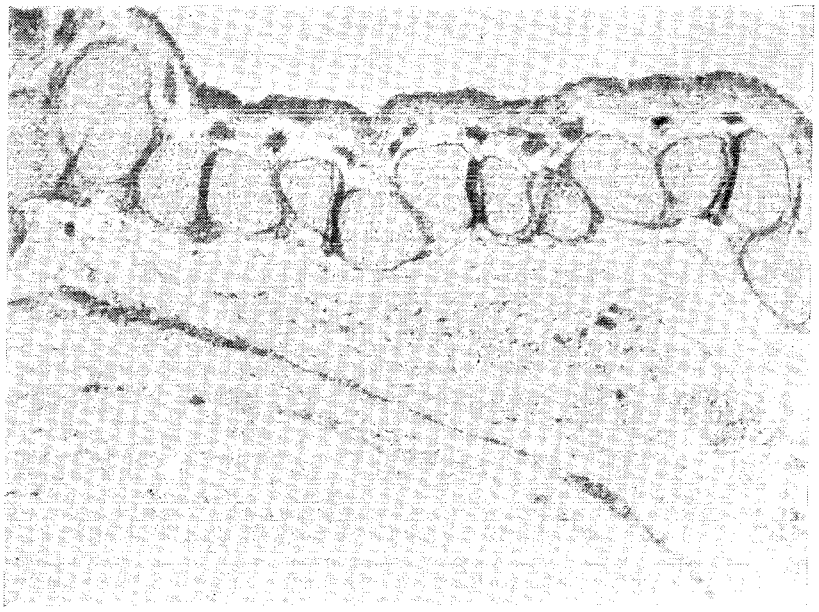

Figura 15

Traquea de embrión de pollo normal, de 14 días de evolución.

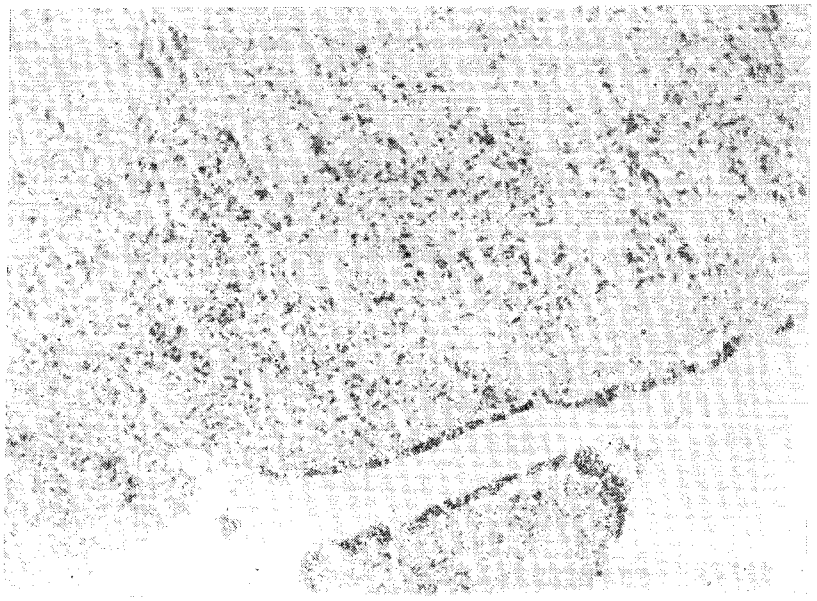

Figura 16

Corte de cerebro de embrión de pollo normal, de 13 días de evolución.

Figura 17
Corte de cerebro de embrión de pollo de 13 días de evolución; inoculado 48 horas antes con virus A de influenza.

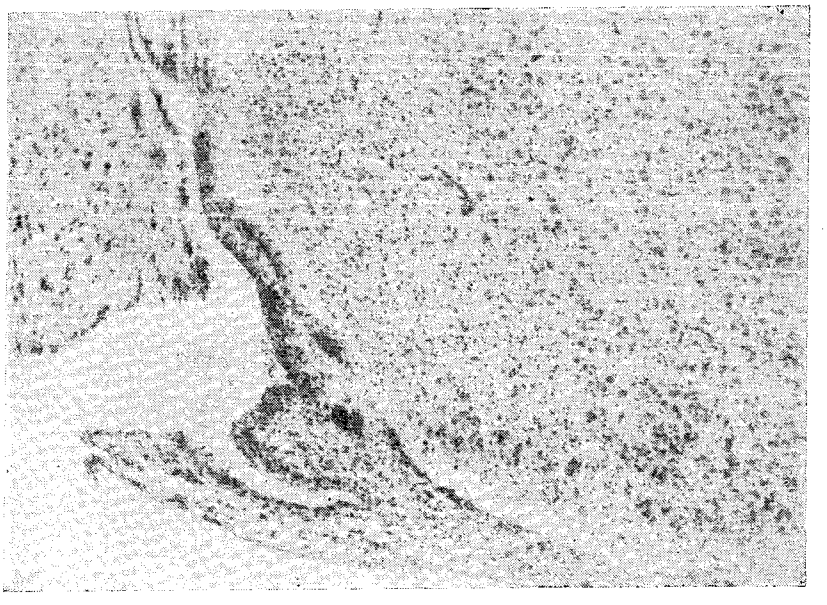

Figura 18
Corte de cerebro de embrión de pollo de 16 días de evolución, inoculado 120 horas antes con virus A de influenza.

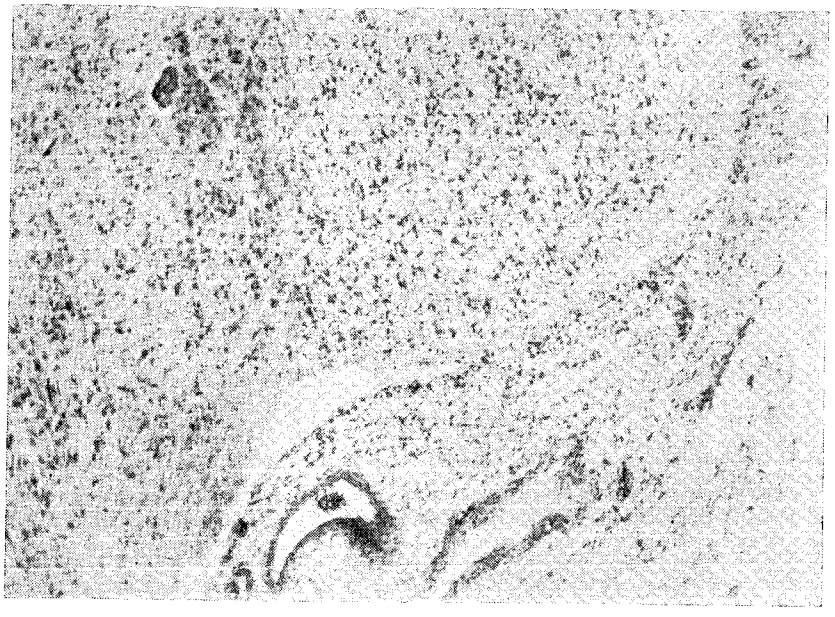

Figura 17
Corte de cerebro de embrión de pollo de 13 días de evolución; inoculado 48 horas antes con virus A de influenza.

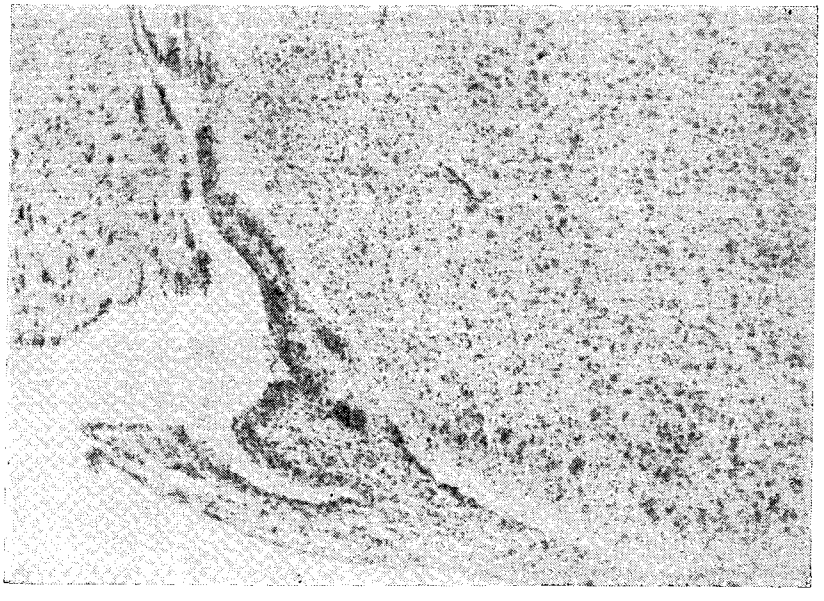

Figura 18
Corte de cerebro de embrión de pollo de 16 días de evolución, inoculado 120 horas antes con virus A de influenza.